

СУМСЬКИЙ ДЕРЖАВНИЙ УНІВЕРСИТЕТ
МЕДИЧНИЙ ІНСТИТУТ

**В. Д. Шищук, А. М. Терехов, Б. І. Щербак,
Л. В. Томин, А. В. Шищук, В. М. Заліщук**

**ПЕРЕЛОМИ КІСТОК НИЖНЬОЇ КІНЦІВКИ:
КЛАСИФІКАЦІЯ, КЛІНІКА, ДІАГНОСТИКА,
ЛІКУВАННЯ, РЕАБІЛІТАЦІЯ**

Навчальний посібник

Суми
ТОВ «ВПІ «Фабрика друку»
2015

УДК 617.57(075.8)

ББК 54.578.6417.3

Ш 65

*Рекомендовано до друку Вченою радою медичного інституту
Сумського державного університету
(протокол № 2 від 28 вересня 2015 р.)*

РЕЦЕНЗЕНТИ:

Істомін А. Г. – Лауреат державної премії, доктор медичних наук, професор, завідувач кафедри фізичної реабілітації та спортивної медицини Харківського національного медичного університету;

Потапов О. О. – доктор медичних наук, професор, завідувач кафедри нейрохірургії та неврології медичного інституту Сумського державного університету.

Шищук В. Д.

Ш 65 **Переломи кісток нижньої кінцівки: клініка, діагностика, лікування, реабілітація** : навчальний посібник / В. Д. Шищук, А. М. Терехов, Б. І. Щербак, Л. В. Томин, А. В. Шищук, В. М. Заліщук. – Суми : ТОВ «ВПП «Фабрика друку», 2015. – 152 с.

У навчальному посібнику розглянуто різні класифікації переломів кісток нижньої кінцівки. Описані клініка, діагностика та методи лікування переломів кісток нижніх кінцівок. Розглянуто основні принципи реабілітації пацієнтів з даними видами пошкоджень.

Навчальний посібник розрахований на студентів медичних інститутів, лікарів-травматологів, лікарів-хірургів, лікарів-інтернів, лікарів-анестезіологів.

УДК 617.57(075.8)

ББК 54.578.64173

ISBN 978-966-97423-3-9

© Шищук В. Д., Терехов А. М., Щербак Б. І.,
Томин Л. В., Шищук А. В., Заліщук В. М., 2015
© ТОВ «ВПП «Фабрика друку», 2015

ПЕРЕДМОВА

Щорічно в середньому внаслідок механічної травми в Україні гине понад 17 тисяч осіб, із них 70% – це особи працездатного віку, які створюють ВВП країни. За підрахунками Українського НДІ економіки така кількість постраждалих призводить до втрат 42,7 млрд. гривень щорічно, а за американською методикою розрахунку це складає 3,5-5% ВВП України.

За даними ВООЗ смертність від травм посідає 3-є місце після серцево-судинних та онкологічних захворювань і має тенденцію до зростання. Смертність при поєднаній травмі кінцівок залежно від тяжкості й кількості ушкоджень досягає 30-35% і займає перше місце серед причин смерті осіб до 40 років.

Пошкодження нижньої кінцівки є одним із найбільш тяжких пошкоджень опорно-рухової системи, що обумовлено їх анатомічними та функціонально-біомеханічними особливостями.

Переломи кісток нижньої кінцівки трапляються у 2 рази частіше, ніж переломи верхніх кінцівок, а при поєднаних травмах вони складають від 62 до 90% від усіх переломів. Також різко збільшується і відсоток ускладнень травматичної хвороби: при травмах однієї ділянки – до 40,6%, чотирьох і більше ділянок – до 79%.

Травми нижніх кінцівок є однією з основних причин тимчасової непрацездатності, а в деяких випадках – й інвалідності постраждалих.

Тому знання лікарями механізмів виникнення травми нижньої кінцівки, їх клінічних проявів, вміння оцінити дані клініко-рентгенологічного обстеження мають важливе значення для адекватного й якісного лікування та подальшої реабілітації пацієнтів.

РОЗДІЛ 1

КЛАСИФІКАЦІЇ ПЕРЕЛОМІВ КІСТОК НИЖНЬОЇ КІНЦІВКИ

КЛАСИФІКАЦІЯ ПЕРЕЛОМІВ СТЕГНОВОЇ КІСТКИ

По локалізації переломи стегнової кістки діляться:

Переломи проксимального відділу:

1. Переломи голівки стегнової кістки.
2. Переломи шийки стегнової кістки.
3. Міжвертлюгові й черезвертлюгові переломи стегнової кістки.
4. Ізольований перелом малого вертлюга.
5. Ізольований перелом великого вертлюга.

У свою чергу переломи проксимального відділу (епіфіза) стегнової кістки діляться на 2 основні групи:

I. Медіальні переломи:

- переломи голівки;
- субкапітальні;
- трансцервікальні;
- базальні.

II. Латеральні або вертлюгові переломи:

- міжвертлюгові;
- черезвертлюгові;
- ізольовані переломи великого та малого вертлюгів.

Переломи діяфіза стегнової кістки:

1. Підвертлюгові.
2. Переломи верхньої, середньої, нижньої третини діяфізу.

Переломи дистального кінця стегнової кістки:

1. Надвиросткові.
2. Переломи виростків стегнової кістки.

Пошкодження колінного суглоба:

1. Переломи надколінка.
2. Пошкодження менісків.
3. Розрив внутрішньої бокової зв'язки.
4. Розрив зовнішньої бокової зв'язки.
5. Пошкодження хрестоподібних зв'язок.

Переломи надколінка:

1. Закриті.
2. Відкриті.

Залежно від локалізації переломи надколінка підрозділяються на:

- 1) поздовжні;
- 2) поперечні;
- 3) осколкові;
- 4) крайові.

Переломи кісток гомілки:

1. Діафізарні переломи гомілки.
2. Переломи кісточок.
3. Переломи кісток ступні.
4. Переломи таранної кістки.
5. Переломи п'яtkової кістки.
6. Переломи кісток передплюсни.
7. Переломи плесневих кісток.
8. Переломи фаланг пальців стопи.

КЛАСИФІКАЦІЯ (АО)

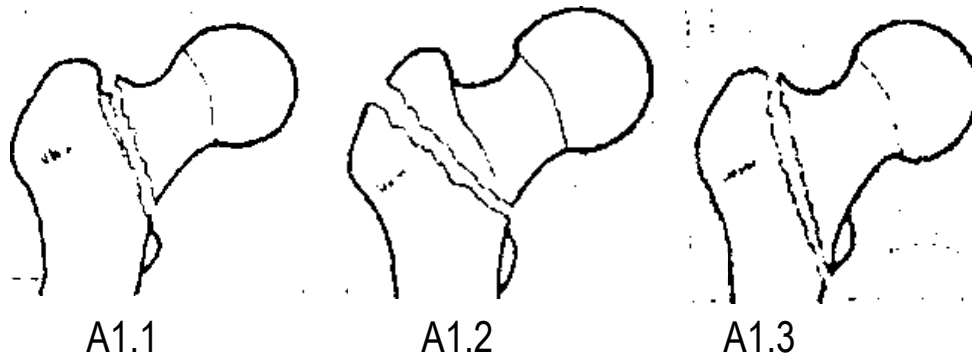
ПЕРЕЛОМИ ПРОКСИМАЛЬНОГО ЕПІМЕТАФІЗУ СТЕГНОВОЇ КІСТКИ

31-A1 – позасуглобовий перелом вертлюгової зони, черезвертлюговий простий:

A1.1 – по міжвертлюговій лінії.

A1.2 – через великий вертлюг.

A1.3 – нижче малого вертлюга.

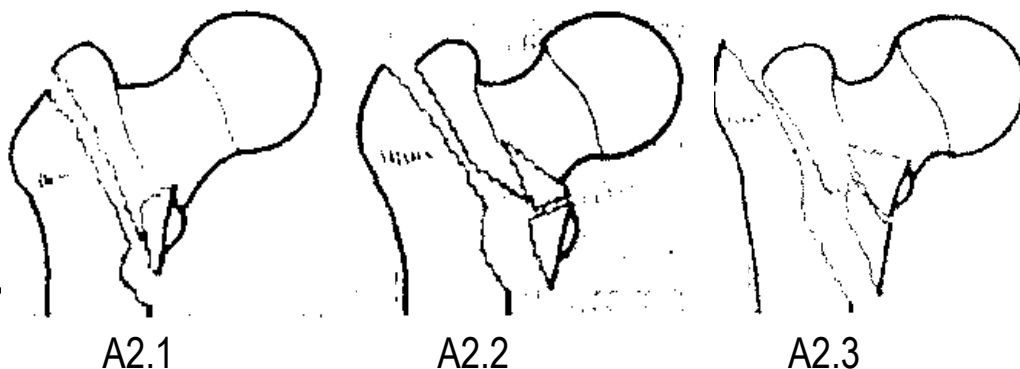


31-A2 – Позасуглобовий перелом вертлюгової зони, черезвертлюговий уламковий:

A2.1 – з одним проміжним фрагментом.

A2.2 – з кількома проміжними фрагментами.

A2.3 – розклинюється більш ніж на 1 см нижче малого вертлюга.



31-A3 – Позасуглобовий перелом вертлюгової зони, міжвертлюговий:


A3.1 – простий, косий.

A3.2 – простий поперечний.

A3.3 – уламковий.



A3.1



A3.2



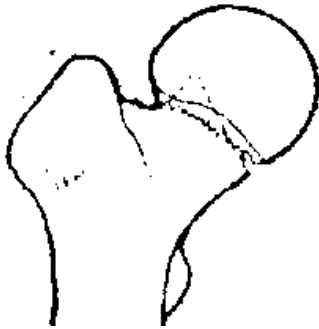
A3.3

31-B1 – субкапітальний абдукційний:

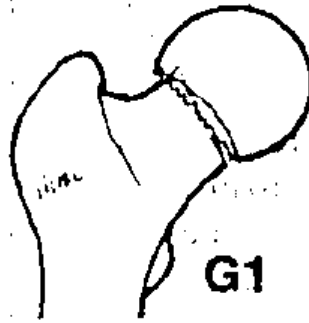
V1.1 – з вираженим вальгусним зміщенням більше 15°.

V1.2 – з легким вальгусом менше 15°.

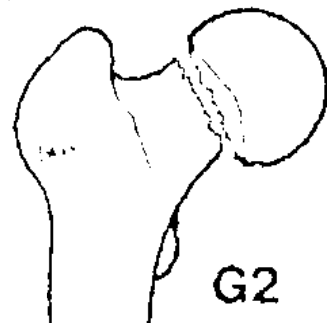
V1.3 – без вколочування.



V1.1



V1.2



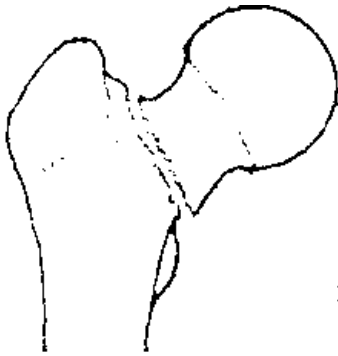
V1.3

31-B2 – трансцервікальні аддукційні переломи:

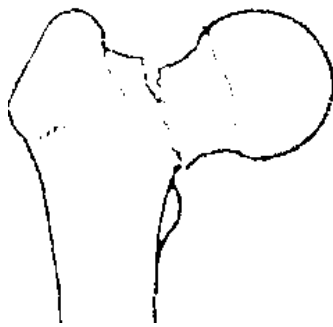
V2.1 – біля основи шийки (базіцервікальний перелом).

V2.2 – по середині шийки (черезшийковий).

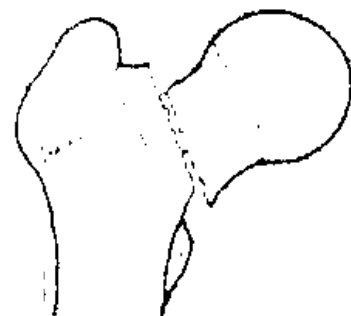
V2.3 – черезшийковий, зі зміщенням.



V2.1



V2.2



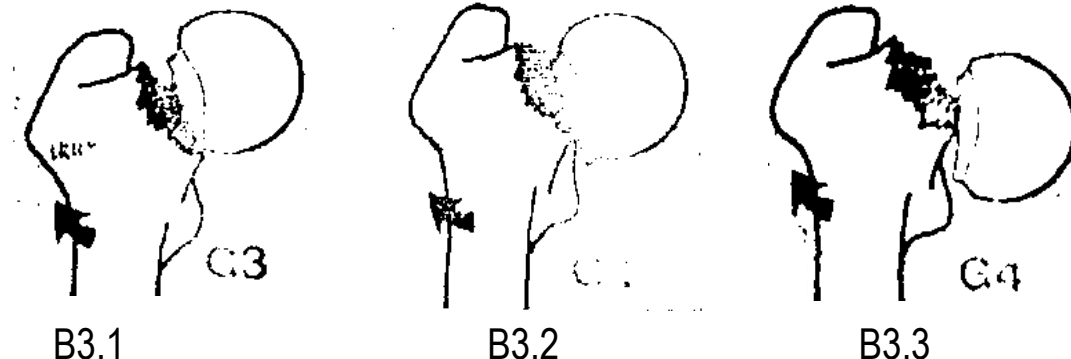
V2.3

31-B3 – субкапітальний перелом зі зміщенням:

B3.1 – легкий варус та зовнішня ротація.

B3.2 – помірне зміщення по довжині та зовнішня ротація.

B3.3 – з вираженим зміщенням.

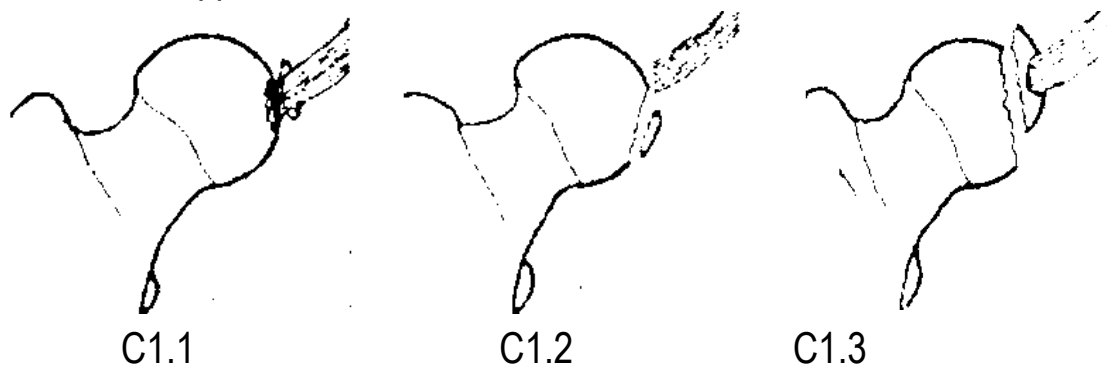


31-C1 – перелом голівки стегнової кістки, розколювання:

C1.1 – відрив у місці прикріплення круглої зв'язки голівки.

C1.2 – з розривом круглої зв'язки.

C1.3 – великий фрагмент.

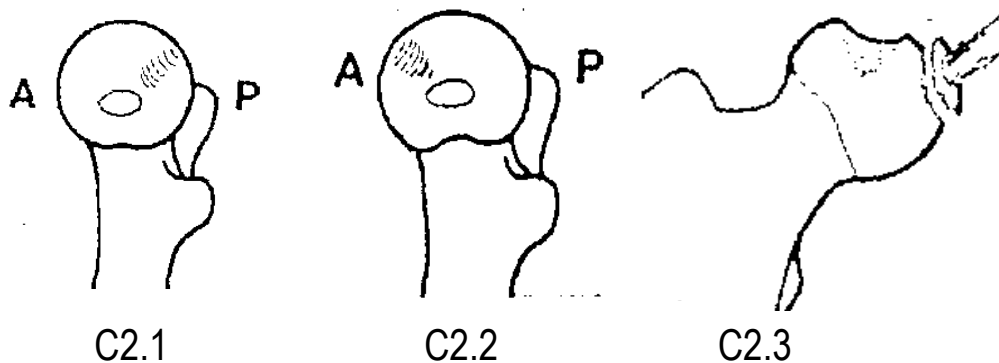


31-C2 – перелом голівки стегнової кістки, вдавлений:

C2.1 – задньо-верхньої частини голівки.

C2.2 – передньо-верхньої частини голівки.

C2.3 – розколювання із вдавленням.

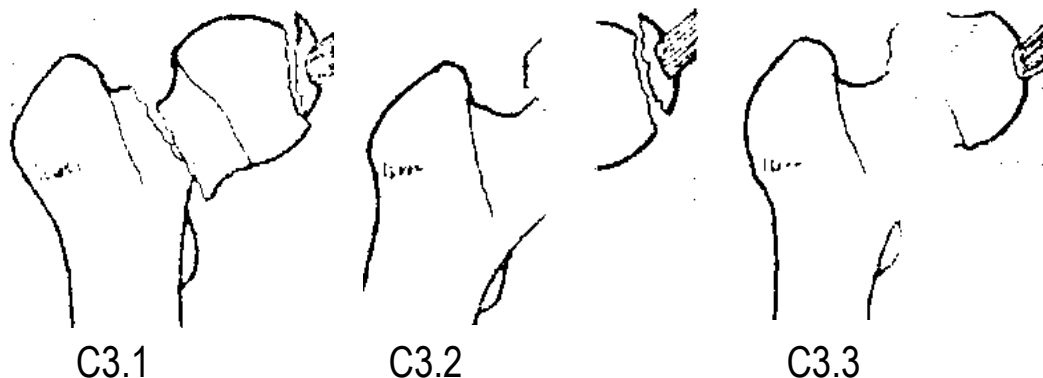


31-C3 – перелом голівки стегнової кістки з переломом шийки:

C3.1 – розколювання та через шийковий перелом.

C3.2 – розколювання та субкапітальний перелом.

C3.3 – вдавлений перелом голівки стегнової кістки з переломом шийки.

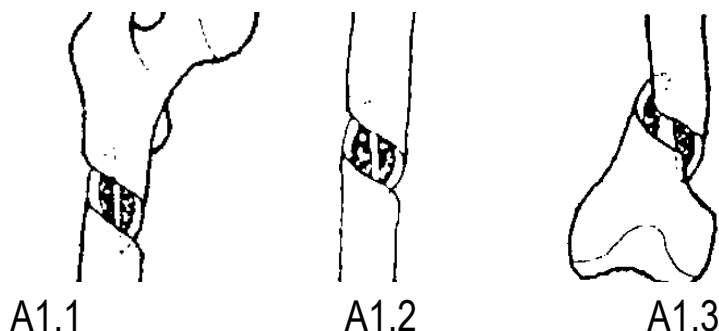


ПЕРЕЛОМИ ДІАФІЗУ СТЕГНОВОЇ КІСТКИ

A1.1. Простий перелом діафізу стегнової кістки, спіральний: підвертлюговий відділ.

A1.2. Простий перелом діафізу стегнової кістки, спіральний: середній відділ.

A1.3 Простий перелом діафізу стегнової кістки, спіральний: дистальний відділ.



A2.1. Простий перелом діафізу стегнової кістки, косий ($\geq 30^\circ$): підвертлюговий відділ.

A2.2. Простий перелом діафізу стегнової кістки, косий ($\geq 30^\circ$): середній відділ.

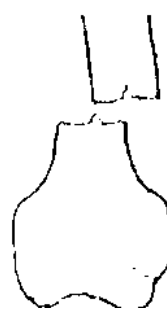A2.3. Простий перелом діафізу стегнової кістки, косий ($< 30^\circ$): дистальний відділ.



A2.1



A2.2



A2.3

A3.1. Простий перелом діяфізу стегнової кістки, поперечний (<math><30^\circ</math>): підвертлюговий відділ.

A3.2. Простий перелом діяфізу стегнової кістки, поперечний (<math><30^\circ</math>): середній відділ.

A3.3. Простий перелом діяфізу стегнової кістки, поперечний (<math><30^\circ</math>): дистальний відділ.



A3.1



A3.2

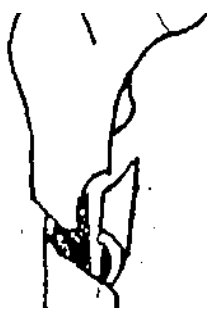


A3.3

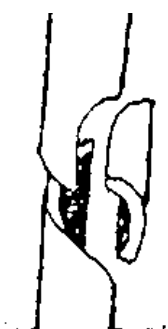B1.1. Клиновидний перелом діяфізу стегнової кістки, спіральний клин: підвертлюговий відділ.

B1.2. Клиновидний перелом діяфізу стегнової кістки, спіральний клин: середній відділ.

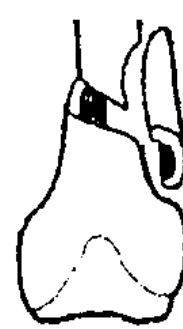B1.3. Клиновидний перелом діяфізу стегнової кістки, спіральний клин: дистальний відділ.



B1.1



B1.2

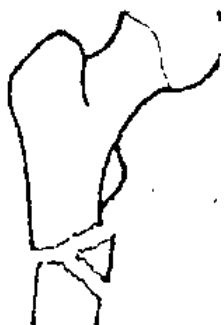

B1.3

B2.1. Клиновидний перелом діяфізу стегнової кістки, клин від згинання: підвертлюговий відділ.

B2.2. Клиновидний перелом діяфізу стегнової кістки, клин від згинання: середній відділ.

B2.3. Клиновидний перелом діяфізу стегнової кістки, клин від згинання: дистальний відділ.



B2.1



B2.2



B2.3

B3.1. Клиновидний перелом діяфізу стегнової кістки, фрагментований клин: підвертлюговий відділ.

B3.2. Клиновидний перелом діяфізу стегнової кістки, фрагментований клин: середній відділ.

B3.3. Клиновидний перелом діяфізу стегнової кістки, фрагментований клин: дистальний відділ.



B3.1



B3.2



B3.3

C1.1. Складний перелом діяфізу стегнової кістки, спіральний: з двома проміжними фрагментами.

C1.2. Складний перелом діяфізу стегнової кістки, спіральний: з трьома проміжними фрагментами.

C1.3. Складний перелом діяфізу стегнової кістки, спіральний: більш ніж три проміжних фрагменти.



C1.1



C1.2

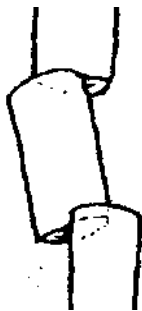

C1.3

C2.1. Складний перелом діяфізу стегнової кістки, сегментарний: із одним проміжним фрагментом.

C2.2. Складний перелом діяфізу стегнової кістки, сегментарний: із одним проміжним фрагментом та додатковим клиновидним фрагментом.

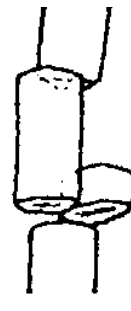C2.3. Складний перелом діяфізу стегнової кістки, сегментарний: із двома проміжними сегментарними фрагментами.



C2.1



C2.2



C2.3

C3.1. Складний перелом діяфізу стегнової кістки, іррегулярний: із двома чи трьома проміжними фрагментами.

C3.2. Складний перелом діяфізу стегнової кістки, іррегулярний: із роздробленням на обмеженій ділянці (<5 см).

C3.3. Складний перелом діяфізу стегнової кістки, іррегулярний: із поширеним роздробленням (>5 см).



C3.1



C3.2



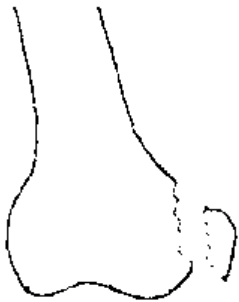C3.3

ПЕРЕЛОМИ ДИСТАЛЬНОГО ВІДДІЛУ СТЕГНОВОЇ КІСТКИ

A1.1. Навколосуглобовий перелом, простий: відрив апофіза.

A1.2. Навколосуглобовий перелом, простий: метафізарний косий або спіральний.

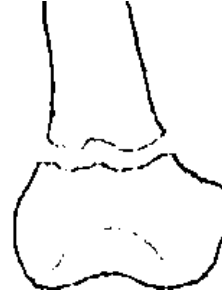A1.3. Навколосуглобовий перелом, простий: метафізарний поперечний.



A1.1



A1.2



A1.3

A2.1. Навколосуглобовий перелом, метафізарний клин: інтактний.

A2.2. Навколосуглобовий перелом, метафізарний клин: фрагментований, латеральний.

A2.3. Навколосуглобовий перелом, метафізарний клин: фрагментований, медіальний.



A2.1



A2.2

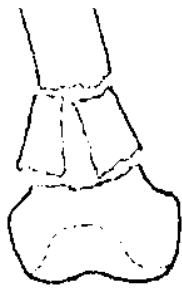

A2.3

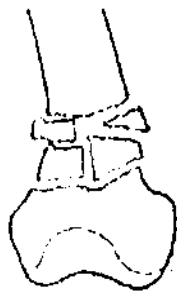A3.1. Навколосуглобовий перелом, складний: із розколотим проміжним фрагментом.

A3.2. Навколосуглобовий перелом, складний: обмежений зоною метафіза.

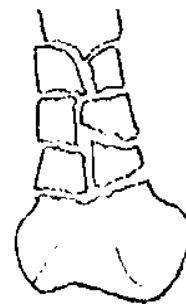
A3.3. Навколосуглобовий перелом, складний: іррегулярний, із поширенням на діафіз.



A3.1



A3.2

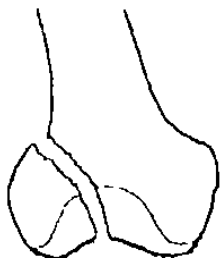

A3.3

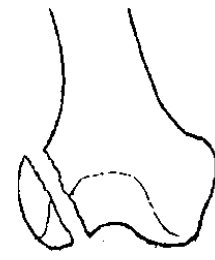
V1.1. Неповний внутрішньосуглобовий перелом латерального виростка, сагітальний: простий, через вирізку.

V1.2. Неповний внутрішньосуглобовий перелом латерального виростка, сагітальний: простий, через поверхню, що навантажується.

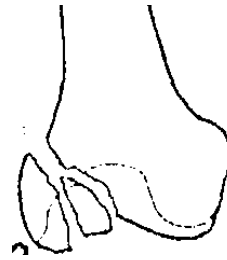V1.3. Неповний внутрішньосуглобовий перелом латерального виростка, сагітальний: уламковий.



V1.1



V1.2

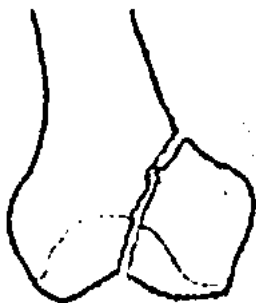

V1.3

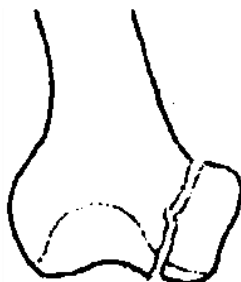
V2.1. Неповний внутрішньосуглобовий перелом медіального виростка, сагітальний: простий, через вирізку.

V2.2. Неповний внутрішньосуглобовий перелом медіального виростка, сагітальний: простий, через поверхню, що навантажується.

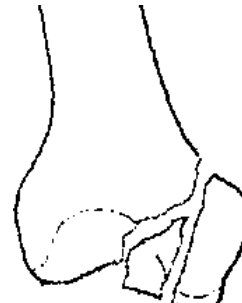V2.3. Неповний внутрішньосуглобовий перелом медіального виростка, сагітальний: уламковий.



V2.1



V2.2

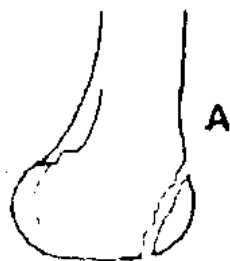

V2.3

В3.1. Неповний внутрішньосуглобовий перелом, фронтальний: передньої, зовнішньої та латеральної частини виростка.

В3.2. Неповний внутрішньосуглобовий перелом, фронтальний: задньої частини одного виростка (А).

В3.2. Неповний внутрішньосуглобовий перелом, фронтальний: задніх частин обох виростків (Р).



В3.2

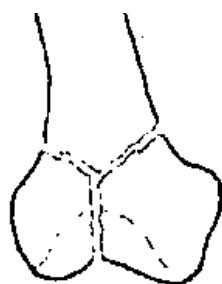


В3.3

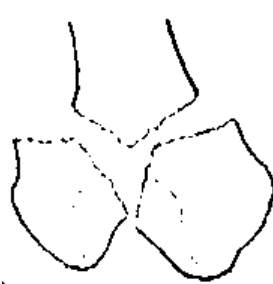
С1.1. Повний внутрішньосуглобовий перелом, метафізарний, простий: Т- чи Y-подібний із незначним зміщенням.

С1.2. Повний внутрішньосуглобовий перелом, метафізарний, простий: Т- чи Y-подібний із вираженим зміщенням.

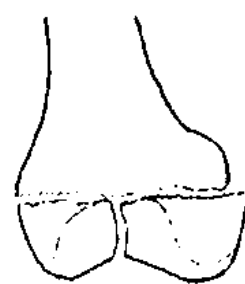С1.3. Повний внутрішньосуглобовий перелом, метафізарний, простий: Т-подібний епіфізарний.



С1.1



С1.2

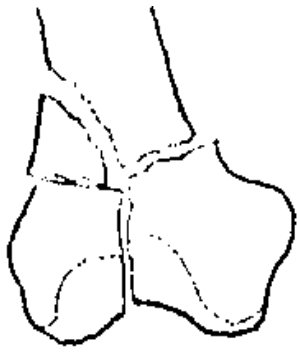


С1.3

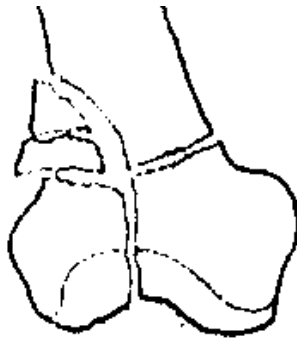
С2.1. Повний внутрішньосуглобовий перелом, метафізарний уламковий: інтактний клин.

С2.2. Повний внутрішньосуглобовий перелом, метафізарний уламковий: фрагментований клин.

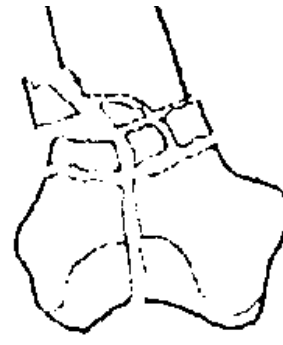
С2.3. Повний внутрішньосуглобовий перелом, метафізарний уламковий: складний.



C2.1



C2.2

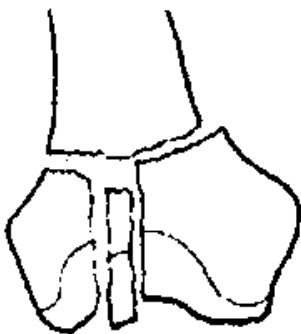


C2.3

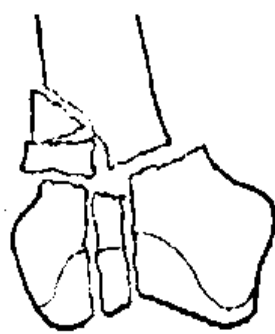
C3.1. Повний внутрішньосуглобовий перелом уламковий: метафізарний простий.

C3.2 Повний внутрішньосуглобовий перелом уламковий: метафізарний уламковий.

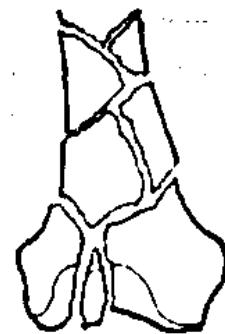C3.3 Повний внутрішньосуглобовий перелом уламковий: метафізарно-діафізарний.



C3.1



C3.2

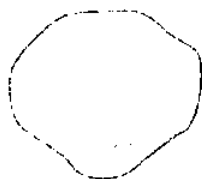


C3.3


ПЕРЕЛОМИ НАДКОЛІНКА

A1. Позасуглобовий простий відривний перелом полюсу надколінка.

A2. Позасуглобовий простий перелом тіла надколінка.



A1




A2


V1.1. Неповний внутрішньосуглобовий простий вертикальний перелом зовнішнього відділу надколінка.




V1.2. Неповний внутрішньосуглобовий багатовідламковий вертикальний перелом зовнішнього відділу надколінка.



V2.1. Неповний внутрішньосуглобовий простий вертикальний перелом внутрішнього відділу надколінка.



V2.2. Неповний внутрішньосуглобовий багатовідламковий вертикальний перелом внутрішнього відділу надколінка.



C1.1. Повний простий поперечний внутрішньосуглобовий перелом середньої частини надколінка.

C1.2. Повний простий поперечний внутрішньосуглобовий перелом проксимальної частини надколінка.

C1.3. Повний простий поперечний внутрішньосуглобовий перелом дистальної частини надколінка.



C1.1



C1.2



C1.3

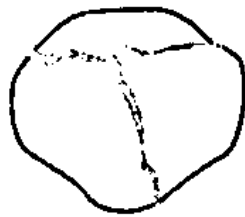C2.1. Повний поперечний внутрішньосуглобовий перелом надколінка із серединним уламком.

C2.2. Повний поперечний внутрішньосуглобовий перелом надколінка із проксимальним уламком.

C2.3. Повний поперечний внутрішньосуглобовий перелом надколінка із дистальним уламком.



C2.1



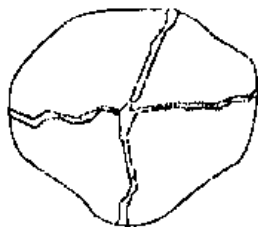C2.2



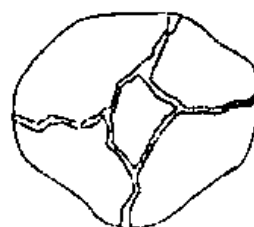C2.3

C3.1 Повний поперечний внутрішньосуглобовий перелом надколінка із трьома відламками.

C3.2 Повний багатовідламковий внутрішньосуглобовий перелом надколінка із більше ніж трьома відламками.



C3.1



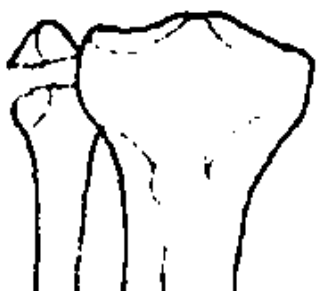
C3.2

ПЕРЕЛОМИ ПРОКСИМАЛЬНОГО ВІДДІЛУ КІСТОК ГОМІЛКИ

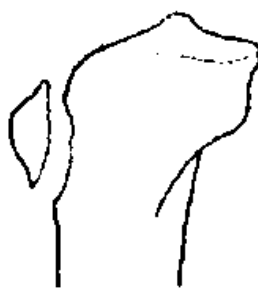A1.1. Позасуглобовий відривний перелом верхівки голівки малогомілкової кістки.

A1.2. Позасуглобовий відривний перелом ділянки горбистості великогомілкової кістки.

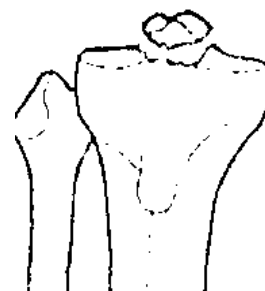
A1.3. Позасуглобовий відривний перелом міжвиросткової ділянки великогомілкової кістки.



A1.1



A1.2

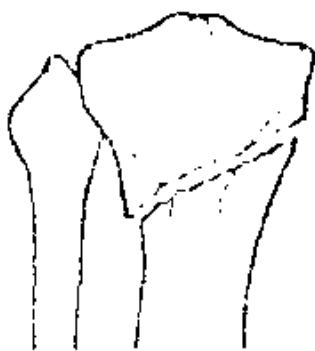


A.1.3

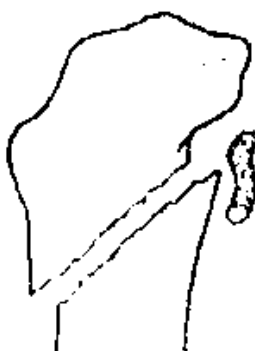A2.1. Позасуглобовий метафізарний косий перелом.

A2.2. Позасуглобовий метафізарний косий перелом у передньо-задньому напрямку.

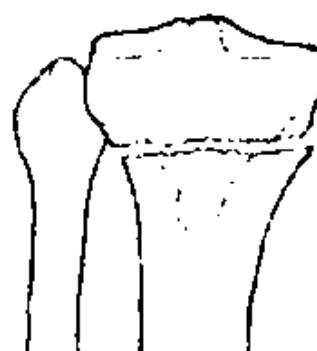
A2.3. Позасуглобовий метафізарний поперечний перелом.



A2.1



A.2.2

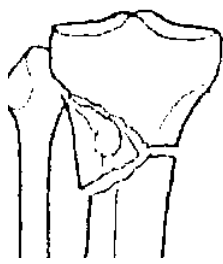


A.2.3

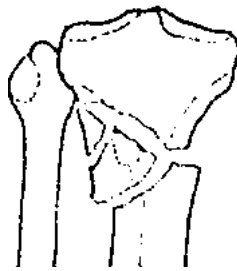
A3.1. Позасуглобовий метафізарний перелом із клиноподібним відламком.

A3.2. Позасуглобовий метафізарний перелом із клиноподібним багатофрагментарним відламком.

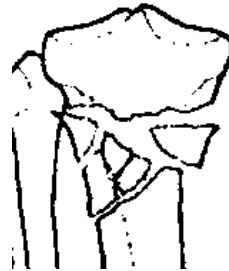
A3.3. Позасуглобовий метафізарний багатоуламковий перелом.



A.3.1



A.3.2

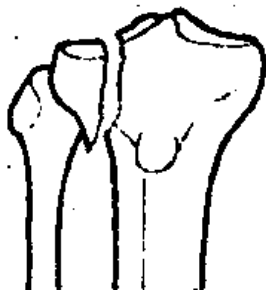


A.3.3

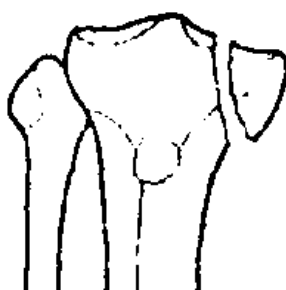
V1.1. Неповний внутрішньосуглобовий перелом із відколом зовнішнього виростка великогомілкової кістки.

V1.2. Неповний внутрішньосуглобовий перелом із відколом медіального виростка великогомілкової кістки.

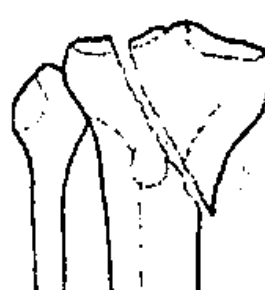
V1.3. Неповний внутрішньосуглобовий перелом із відколом тібіального плато із ділянкою міжвиросткової ділянки великогомілкової кістки.



V.1.1



V.1.2

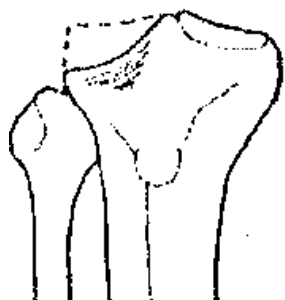


V.1.3

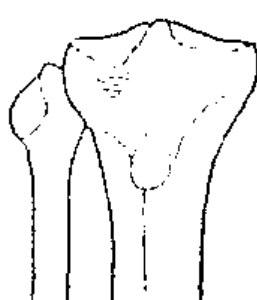
V2.1. Неповний внутрішньосуглобовий перелом із вдавненням латеральної ділянки тібіального плато.

V2.2. Неповний внутрішньосуглобовий перелом із частковим вдавненням латеральної ділянки тібіального плато.

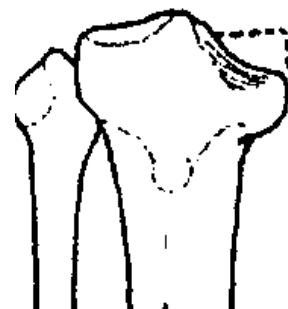
V2.3. Неповний внутрішньосуглобовий перелом із вдавненням медіальної ділянки тібіального плато.



V.2.1



V.2.2

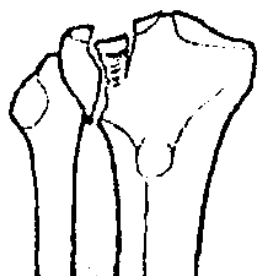


V.3.3

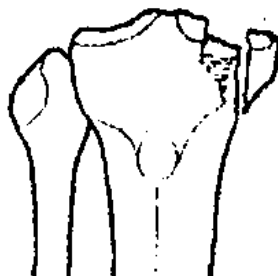
В3.1. Неповний внутрішньосуглобовий перелом із вдавненням та відколом латеральної ділянки тібіального плато.

В3.2. Неповний внутрішньосуглобовий перелом із вдавненням та відколом медіальної ділянки тібіального плато.

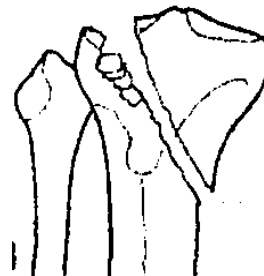
В3.3. Неповний внутрішньосуглобовий перелом із вдавненням та відколом тібіального плато із ділянкою міжвиросткової площадки великогомілкової кістки.



В.3.1



В.3.2

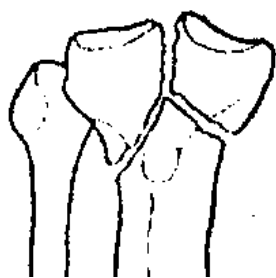


В.3.3

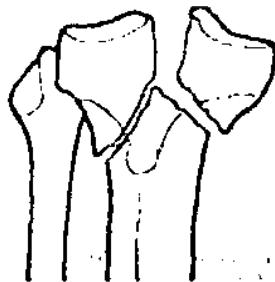
С1.1. Повний простий внутрішньосуглобовий та простий метафізарний перелом без зміщення.

С1.2. Повний простий внутрішньосуглобовий та простий метафізарний перелом зі зміщенням одного із відламків виростків.


С1.3. Повний простий внутрішньосуглобовий та простий метафізарний перелом із зміщенням обох відламків виростків.



С.1.1



С.1.2

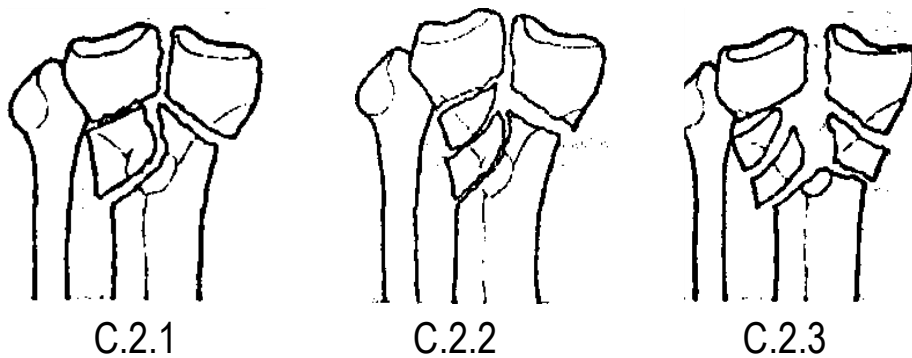


С.1.3

С2.1. Повний простий внутрішньосуглобовий та метафізарний перелом із клиноподібним відламком.

С2.2. Повний простий внутрішньосуглобовий та метафізарний перелом із клиноподібним багатофрагментарним відламком.

С2.3. Повний простий внутрішньосуглобовий та метафізарний багатоуламковий перелом.



C.2.1

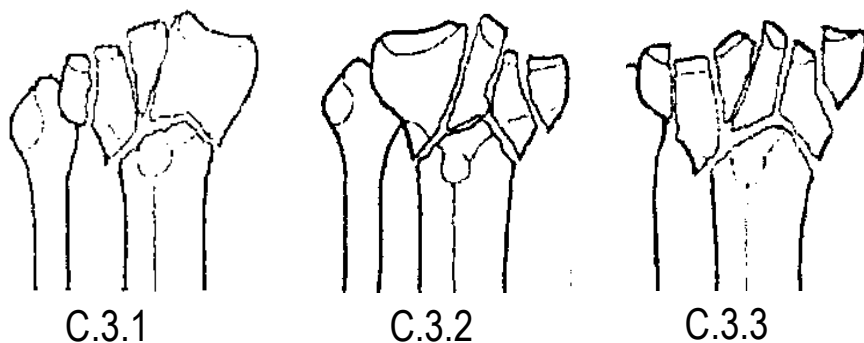
C.2.2

C.2.3

C3.1. Повний багатовідламковий внутрішньосуглобовий перелом зовнішнього виростка.

C3.2. Повний багатовідламковий внутрішньосуглобовий перелом внутрішнього виростка.

C3.3. Повний багатовідламковий внутрішньосуглобовий перелом обох виростків.



C.3.1

C.3.2

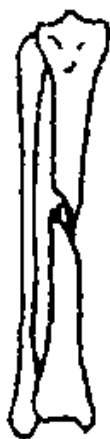C.3.3

ПЕРЕЛОМИ ДІАФІЗАРНОГО ВІДДІЛУ КІСТОК ГОМІЛКИ

A1.1. Простий спіралеподібний перелом діафізу великогомілкової кістки без пошкодження малогомілкової кістки.

A1.2. Простий спіралеподібний перелом діафізу великогомілкової кістки із переломом малогомілкової кістки на іншому рівні.

A1.3. Простий спіралеподібний перелом діафізу великогомілкової кістки із переломом малогомілкової кістки на тому ж рівні.



A.1.1



A.1.2



A.1.3

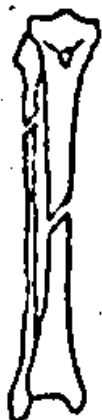A2.1. Простий косий ($>30^\circ$) перелом діяфізу великогомілкової кістки без пошкодження малогомілкової кістки.

A2.2. Простий косий ($>30^\circ$) перелом діяфізу великогомілкової кістки із переломом малогомілкової кістки на іншому рівні.

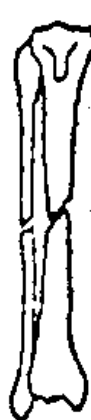A2.3. Простий косий ($>30^\circ$) перелом діяфізу великогомілкової кістки із переломом малогомілкової кістки на тому ж рівні.



A.2.1



A.2.2

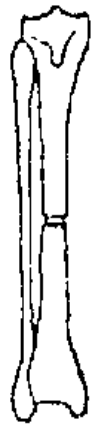

A.2.3

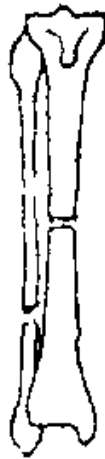A3.1. Простий поперечний ($<30^\circ$) перелом діяфізу великогомілкової кістки без пошкодження малогомілкової кістки.

A3.2. Простий поперечний ($<30^\circ$) перелом діяфізу великогомілкової кістки із переломом малогомілкової кістки на іншому рівні.

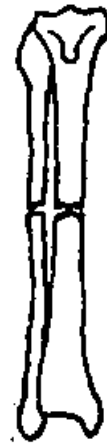A3.3. Простий поперечний ($<30^\circ$) перелом діяфізу великогомілкової кістки із переломом малогомілкової кістки на тому ж рівні.



A.3.1



A.3.2



A.3.3

B1.1. Перелом діяфізу великогомілкової кістки зі спіралеподібним відламком без пошкодження малогомілкової кістки.

B1.2. Перелом діяфізу великогомілкової кістки зі спіралеподібним відламком із переломом малогомілкової кістки на іншому рівні.

B1.3. Перелом діяфізу великогомілкової кістки зі спіралеподібним відламком із переломом малогомілкової кістки на тому ж рівні.



B.1.1



B.1.2

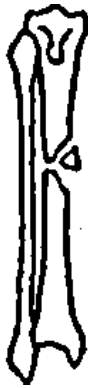

B.1.3

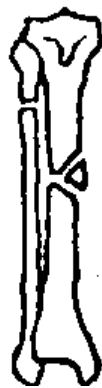B2.1. Перелом діяфізу великогомілкової кістки із клиноподібним відламком без пошкодження малогомілкової кістки.

B2.2. Перелом діяфізу великогомілкової кістки із клиноподібним відламком із переломом малогомілкової кістки на іншому рівні.

B2.3. Перелом діяфізу великогомілкової кістки із клиноподібним відламком із переломом малогомілкової кістки на тому ж рівні.



В.2.1



В.2.2

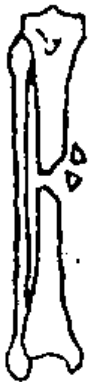

В.2.3

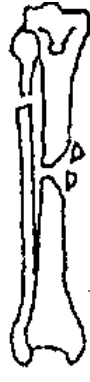В3.1. Перелом діяфізу великогомілкової кістки із фрагментованим клиноподібним відламком без пошкодження малогомілкової кістки.

В3.2. Перелом діяфізу великогомілкової кістки із фрагментованим клиноподібним відламком із переломом малогомілкової кістки на іншому рівні.

В3.3. Перелом діяфізу великогомілкової кістки із фрагментованим клиноподібним відламком із переломом малогомілкової кістки на тому ж рівні.



В.3.1



В.3.2

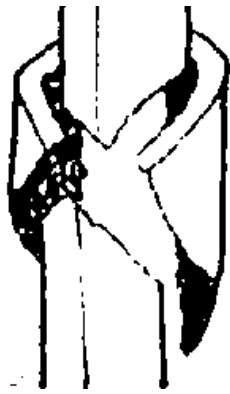

В.3.3

С1.1. Складний перелом діяфізу великогомілкової кістки із двома спіралеподібними проміжними відламками.

С1.2. Складний перелом діяфізу великогомілкової кістки із трьома спіралеподібними проміжними відламками.

С1.3. Складний перелом діяфізу великогомілкової кістки із чотирма і більше спіралеподібними проміжними відламками.



C.1.1



C.1.2

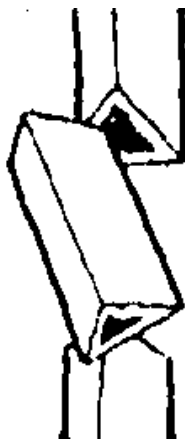

C.1.3

C2.1. Складний перелом діяфізу великогомілкової кістки із сегментарним проміжним відламком.

C2.2. Складний перелом діяфізу великогомілкової кістки із двома сегментарними проміжними відламками.

C2.3. Складний перелом діяфізу великогомілкової кістки із трьома і більше сегментарними проміжними відламками.



C.2.1



C.2.2



C.2.3

C3.1. Складний перелом діяфізу великогомілкової кістки із двома або трьома неправильної форми проміжними відламками.

C3.2. Складний багатоуламковий перелом діяфізу великогомілкової кістки із зоною руйнування кістки менше 4 см.

C3.3. Складний багатоуламковий перелом діяфізу великогомілкової кістки із зоною руйнування кістки більше 4 см.



C.3.1



C.3.2



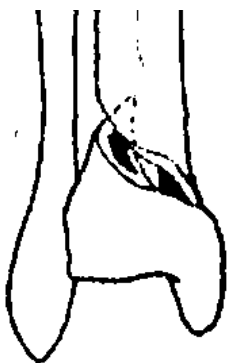
C.3.3

ПЕРЕЛОМИ ДИСТАЛЬНОГО ВІДДІЛУ КІСТОК ГОМІЛКИ

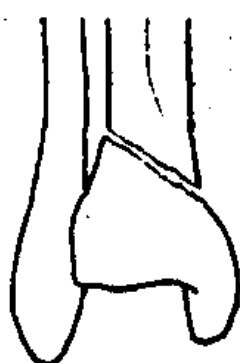A1.1. Позасуглобовий простий спіралеподібний метафізарний перелом дистального відділу великогомілкової кістки з пошкодженням або без пошкодження малогомілкової кістки.

A1.2. Позасуглобовий простий косий метафізарний перелом дистального відділу великогомілкової кістки з пошкодженням або без пошкодження малогомілкової кістки.

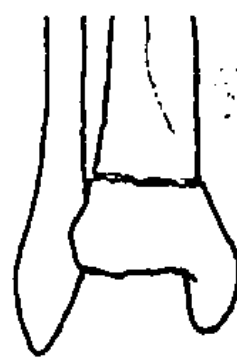A1.3. Позасуглобовий простий поперечний метафізарний перелом дистального відділу великогомілкової кістки з пошкодженням або без пошкодження малогомілкової кістки.



A.1.1



A.1.2



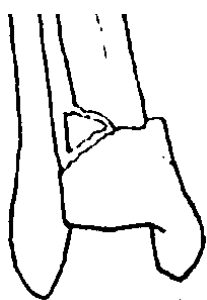
A.1.3

A2.1. Позасуглобовий метафізарний перелом дистального відділу великогомілкової кістки із клиноподібним відламком та з імпакцією

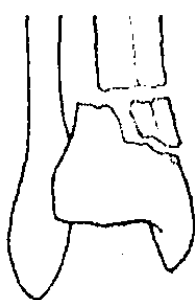задньолатеральної ділянки з пошкодженням або без пошкодження малогомілкової кістки.

A2.2. Позасуглобовий метафізарний перелом дистального відділу великогомілкової кістки із передньомедіальним клиноподібним відламком з пошкодженням або без пошкодження малогомілкової кістки.

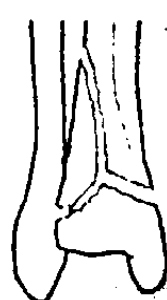
A2.3. Позасуглобовий метафізарний перелом дистального відділу великогомілкової кістки із клиноподібним відламком та розповсюдженням лінії перелому проксимально по діяфізу з пошкодженням або без пошкодження малогомілкової кістки.



A.2.1



A.2.2

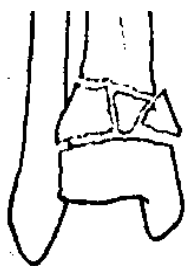

A.2.3

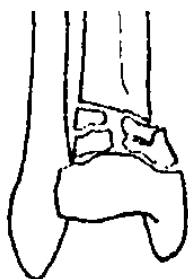
A3.1. Позасуглобовий складний метафізарний перелом дистального відділу великогомілкової кістки із трьома проміжними відламками з пошкодженням або без пошкодження малогомілкової кістки.

A3.2. Позасуглобовий складний метафізарний перелом дистального відділу великогомілкової кістки із чотирма і більше проміжними відламками з пошкодженням або без пошкодження малогомілкової кістки.

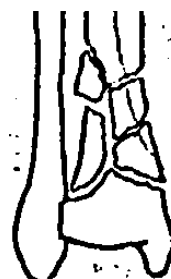A3.3. Позасуглобовий складний метафізарний перелом дистального відділу великогомілкової кістки із розповсюдженням лінії перелому проксимально по діяфізу з пошкодженням або без пошкодження малогомілкової кістки.



A.3.1



A.3.2

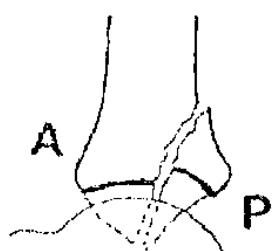


A.3.3

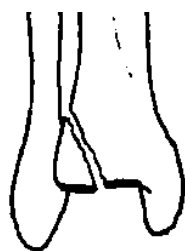В1.1. Неповний внутрішньосуглобовий перелом дистального відділу великогомілкової кістки із відколом у фронтальній площині з пошкодженням або без пошкодження малоюмілкової кістки.

В1.2. Неповний внутрішньосуглобовий перелом дистального відділу великогомілкової кістки із відколом у сагітальній площині з пошкодженням або без пошкодження малоюмілкової кістки.

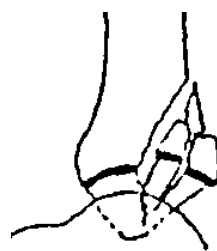В1.3. Неповний внутрішньосуглобовий перелом дистального відділу великогомілкової кістки із відколом та утворенням багатотрагментарного відламка з пошкодженням або без пошкодження малоюмілкової кістки.



В.1.1



В.1.2



В.1.3

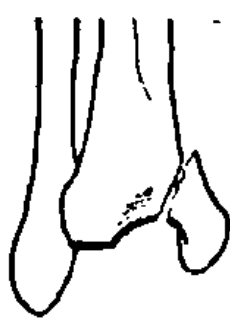В2.1. Неповний внутрішньосуглобовий перелом дистального відділу великогомілкової кістки із відколом та вдавленням у фронтальній площині з пошкодженням або без пошкодження малоюмілкової кістки.

В2.2. Неповний внутрішньосуглобовий перелом дистального відділу великогомілкової кістки із відколом та вдавленням у сагітальній площині з пошкодженням або без пошкодження малоюмілкової кістки.

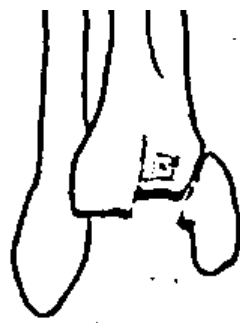
В2.3. Неповний внутрішньосуглобовий перелом дистального відділу великогомілкової кістки із відколом та вдавленням центральної частини суглобової поверхні з пошкодженням або без пошкодження малоюмілкової кістки.



В.2.1



В.2.2

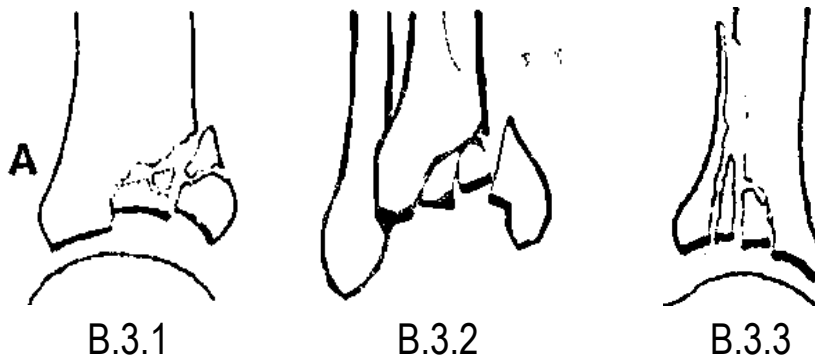


В.2.3

В3.1. Неповний багатофрагментарний внутрішньосуглобовий перелом дистального відділу великогомілкової кістки із вдавненням у фронтальній площині з пошкодженням або без пошкодження малогомілкової кістки.

В3.2. Неповний багатофрагментарний внутрішньосуглобовий перелом дистального відділу великогомілкової кістки із вдавненням у сагітальній площині з пошкодженням або без пошкодження малогомілкової кістки.

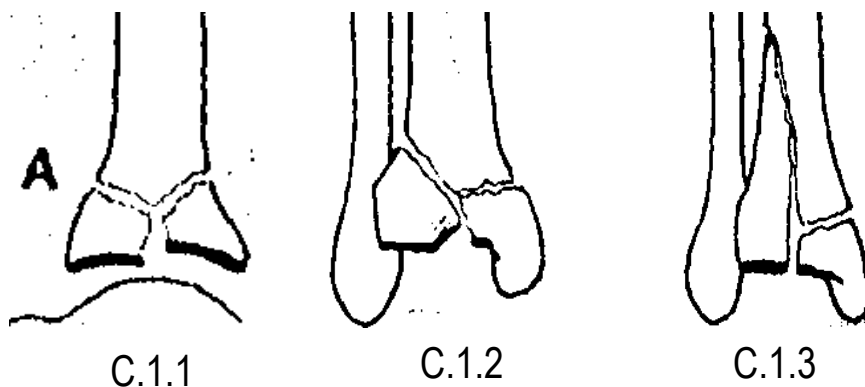
В3.3. Неповний багатофрагментарний внутрішньосуглобовий перелом дистального відділу великогомілкової кістки із вдавненням центральної частини суглобової поверхні з пошкодженням або без пошкодження малогомілкової кістки.



С1.1. Повний простий внутрішньосуглобовий та простий метафізарний перелом дистального відділу великогомілкової кістки без вдавнення з пошкодженням або без пошкодження малогомілкової кістки.

С1.2. Повний простий внутрішньосуглобовий та простий метафізарний перелом дистального відділу великогомілкової кістки із вдавненням ділянки суглобової поверхні з пошкодженням або без пошкодження малогомілкової кістки.

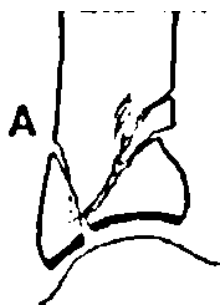
С1.3. Повний простий внутрішньосуглобовий та простий метафізарний перелом дистального відділу великогомілкової кістки із розповсюдженням зони перелому проксимально по діяфізу з пошкодженням або без пошкодження малогомілкової кістки.



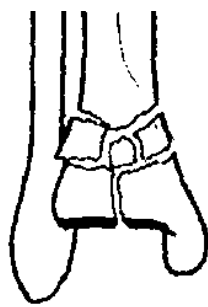
C2.1. Повний простий внутрішньосуглобовий та багатофрагментарний метафізарний перелом дистального відділу великогомілкової кістки із неправильною площиною імпакції.

C2.2. Повний простий внутрішньосуглобовий та багатофрагментарний метафізарний перелом дистального відділу великогомілкової кістки із правильною площиною імпакції.

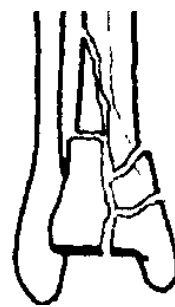
C2.3. Повний простий внутрішньосуглобовий та багатофрагментарний метафізарний перелом дистального відділу великогомілкової кістки із розповсюдженням перелому проксимально по діяфізу.



C.2.1



C.2.2

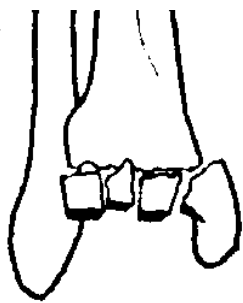


C.2.3

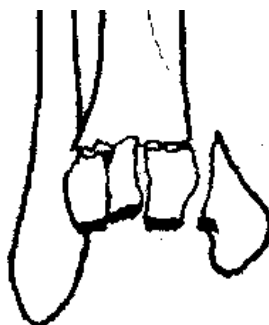C3.1. Повний багатовідламковий внутрішньосуглобовий перелом епіфіза дистального відділу великогомілкової кістки.

C3.2. Повний багатовідламковий внутрішньосуглобовий перелом дистального відділу великогомілкової кістки із розповсюдженням на ділянки епіфіза і метафіза.

C3.3. Повний багатовідламковий внутрішньосуглобовий перелом дистального відділу великогомілкової кістки із розповсюдженням проксимально на діяфіз.



C.3.1



C.3.2

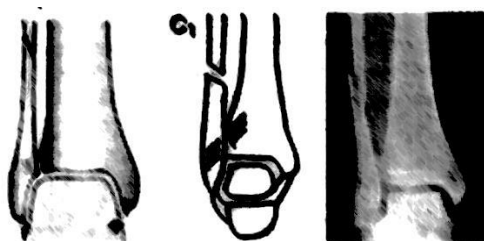

C.3.3

ПЕРЕЛОМИ КІСТОЧОК ГОМІЛКИ

Тип 44А: підсиндесмозний (сублігаментарний) перелом малогомілкової кістки.

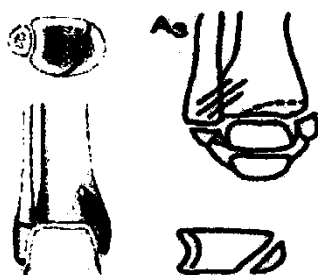
Тип 44 А1 – ізольований підсиндесмозний перелом латеральної кісточки.



Тип 44 А2 – підсиндесмозний перелом латеральної кісточки у поєднанні з переломом внутрішньої кісточки.



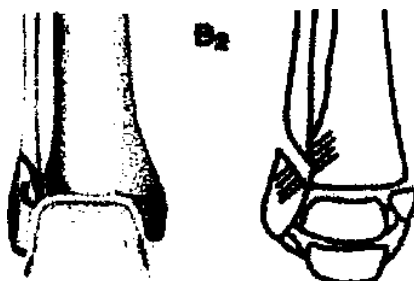
Тип 44 А3 – підсиндесмозний перелом латеральної кісточки у поєднанні з переломом внутрішньої кісточки.



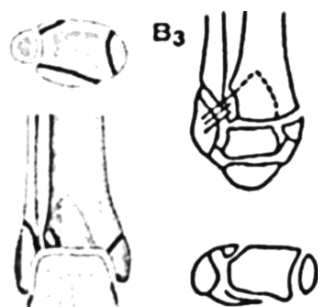
Тип 44В: черезсиндесмозний (транслігаментарний) перелом малогомілкової кістки.

Тип 44 В1 – ізольований перелом малогомілкової кістки на рівні дистального міжгомілкового синдесмозу (немає повного пошкодження структур синдесмозу).

Тип 44 В2 – перелом малогомілкової кістки на рівні дистального міжгомількового синдесмозу з медіальними пошкодженнями: перелом внутрішньої кісточки або розрив дельтовидної зв'язки (зазвичай немає повного пошкодження структур синдесмозу).

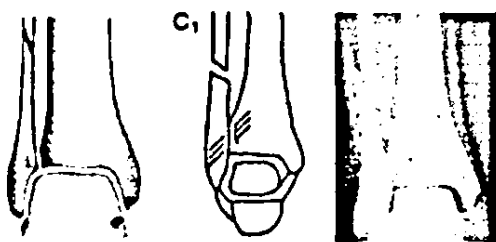


Тип 44 В3 – перелом малогомілкової кістки на рівні дистального міжгомількового синдесмозу у поєднанні з переломом внутрішньої кісточки (або розривом дельтовидної зв'язки) та переломом задньо-зовнішнього краю великогомілкової кістки (може виникати пошкодження структур синдесмозу).

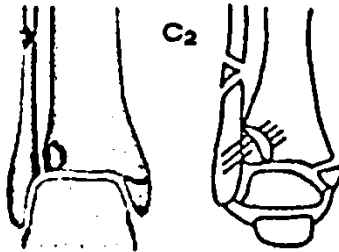


Тип 44 С: надсиндесмозний (супралігаментарний) перелом малогомілкової кістки.

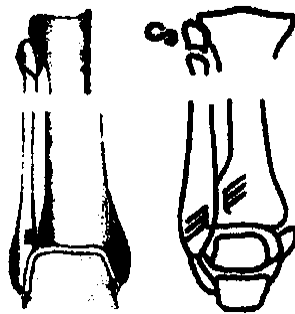
Тип 44 С1 – простий діафізарний ізольований перелом малогомілкової кістки вище рівня дистального міжгомількового синдесмозу.



Тип 44 С2 – складний діафізарний перелом малогомілкової кістки вище рівня дистального міжгомілкового синдесмозу у поєднанні з переломом медіальної кісточки (може виникати часткове або повне пошкодження структур синдесмозу).



Тип 44 С3 – перелом проксимального відділу малогомілкової кістки у поєднанні з переломом медіальної кісточки та переломом задньо- зовнішнього краю великогомілкової кістки (майже завжди спостерігається повне пошкодження структур дистального міжгомілкового синдесмозу).

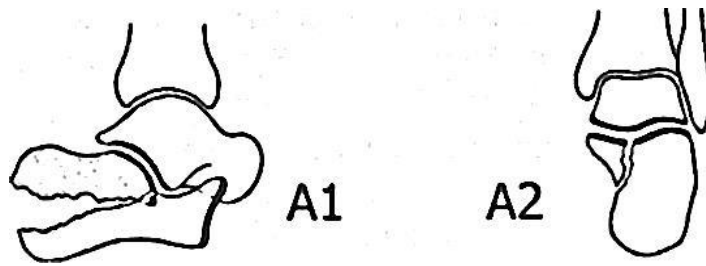


ВНУТРІШНЬОСУГЛОБОВІ ПЕРЕЛОМИ

Класифікація Р. Essex-Lopresti (1952) базується тільки на рентгенологічному дослідженні, а саме – на латеральній рентгенографії стопи, і тому нині є більш прийнятною для переважної більшості лікарів України. Згідно з цією класифікацією всі переломи із пошкодженням підтаранного суглоба розподіляються на чотири типи:

Тип А – прості переломи, які складаються з двох фрагментів та поділяються на:

- 1) відривний перелом (т.з. «відкритий качиний дзьоб»);
- 2) перелом сустентакулярного відростка (*sustentaculum tali* ossis calcanei).

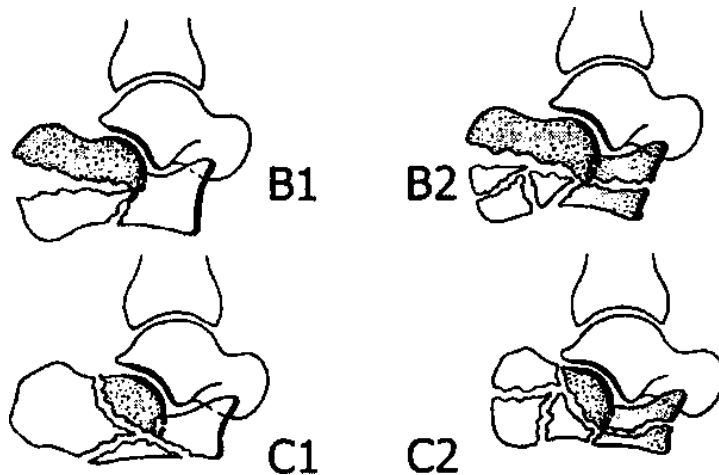


Тип В – уламкові переломи з язикоподібним фрагментом задньої суглобової фасетки підтаранного суглоба, які поділяються на:

- 1) переломи із пошкодженнями тільки задньої фасетки підтаранного суглоба;
- 2) переломи із пошкодженнями як задньої фасетки підтаранного суглоба, так і п'яtkово-кубоподібного суглоба.

Тип С – уламкові переломи з центральною депресією (вдавленням) задньої суглобової фасетки підтаранного суглоба, які поділяються на:

- 1) переломи із пошкодженнями тільки задньої фасетки підтаранного суглоба;
- 2) переломи із пошкодженнями як задньої фасетки підтаранного суглоба, так і п'яtkово-кубоподібного суглоба.



Тип D – багатоуламкові, т.з. «вибухові» переломи з руйнацією як підтаранного суглоба, так і п'яtkово-кубоподібного суглоба.



Тип А1 – простий відривний перелом, т.з. «відкритий качиний дзьоб» (з пошкодженням тільки задньої суглобової фасетки підтаранного суглоба).

Тип А2 – простий перелом сустентакулярного відростка (з пошкодженням середньої, а іноді із незначним задньої суглобової фасетки підтаранного суглоба).

Тип В1 – язикоподібний простий перелом (із пошкодженням тільки задньої суглобової фасетки підтаранного суглоба).

Тип В2 – язикоподібний уламковий перелом (із пошкодженням задньої суглобової фасетки підтаранного суглоба та п'яtkово-кубоподібного суглоба).

Тип С1 – центрально-депресійний простий перелом (із пошкодженням тільки задньої суглобової фасетки підтаранного суглоба).

Тип С2 – центрально-депресійний уламковий перелом (із пошкодженням задньої суглобової фасетки підтаранного суглоба та п'яtkово-кубоподібного суглоба).

Тип D – «вибуховий» багатоуламковий перелом (із пошкодженням задньої суглобової фасетки підтаранного суглоба та п'яtkово-кубоподібного суглоба).

РОЗДІЛ 2

ДІАГНОСТИКА ПЕРЕЛОМІВ КІСТОК НИЖНЬОЇ КІНЦІВКИ

Обстеження хворих із переломами кісток нижньої кінцівки необхідно проводити відповідно до схеми:

1. Опитування – з'ясування скарг, часу і механізму травми або початку захворювання, опитування родичів або осіб, які супроводжують постраждалого.

2. Об'єктивний огляд, який включає:

а) огляд візуальний;

б) пальпацію;

в) аускультацию, перкусію;

г) визначення функції – вимірювання об'єму рухів у суглобах, вимірювання довжини й об'єму кінцівок, визначення м'язової сили.

3. Додаткові дані – рентгенологічні, результати комп'ютерної і лабораторної діагностики, біопсії, артроскопії, денситометрії тощо.

Щоб отримати якомога повне уявлення про патології й уточнити діагноз, необхідно враховувати динаміку патологічного процесу, стежити за його перебігом. Необхідно, щоб кожний наступний етап дослідження був подальшим розвитком попереднього, поглибленням його. При обстеженні пацієнтів із захворюваннями або пошкодженнями опорно-рухової системи необхідно пам'ятати про фізіологічну та біомеханічну цілісність людського організму. Так, порушення функції одного органу призводить до порушення функцій всього опорно-рухової системи, а укорочення нижньої кінцівки після перелому викличе низку змін з боку хребта і тазу, суглобів нижніх кінцівок.

Анамнез і огляд (типовий механізм травми і положення кінцівки).
Необхідно з'ясувати механізм пошкодження травми.

Виділяють:

- *прямий механізм травми* – пошкодження виникає в місці безпосередньої дії травмуючого агенту на сегмент кінцівки чи кінцівку;
- *непрямий механізм (опосередкований)*, коли пошкодження виникає у віддаленому місці від дії травмуючого агенту.

Окремі деталі механізму – кут, під яким діяла травмуюча сила; її напрям; масивність; положення, в якому знаходився постраждалий чи кінцівка під час травми – мають вирішальне значення для встановлення діагнозу. Необхідно з'ясувати обставини, при яких виник нещасний випадок, і характер травми – промисловий, сільськогосподарський, побутовий, спортивний тощо. При відкритих пошкодженнях важливо встановити час та місце, де була отримана травма, а також – яка перша допомога була надана постраждалому.

Огляд постраждалого підпорядкований загально-клінічним вимогам (нормальна кімнатна температура, достатнє освітлення, пацієнт повинен бути роздягненим тощо) і має свою специфіку: пацієнт повинен бути оглянутий як у спокої, так і під час рухів, стоячи, сидячи та лежачи. При огляді визначають зріст, пропорції тулуба та кінцівок, поставу, ходу, оцінюють положення пацієнта та ушкодженого сегмента тіла.

Під час об'єктивного методу дослідження починають із **загального огляду**, визначають, насамперед, положення хворого і пошкодженої кінцівки, яка найчастіше перебуває у вимушеному положенні. При травмах нижньої кінцівки вимушене її положення найчастіше обумовлене надмірною ротацією, що визначається за пошкодженням стопи або можливим видимим укороченням ноги, або її деформацією в місці пошкодження.

При детальному огляді можна виявити одну з найбільш достовірних клінічних ознак перелому – порушення осі кінцівки або пошкодженого сегменту. Для виявлення цього симптому необхідно знати нормальну вісь кінцівок.

Вісь нижньої кінцівки – пряма лінія, що з'єднує передньо-верхню ость тазу, середину або внутрішній край надколінка і перший міжпальцевий проміжок стопи. В нормі можливі невеликі викривлення осі нижніх кінцівок. Так, для чоловіків характерна невелика до 5° варусна деформація, тобто викривлення під кутом, відкритим до середини. Так як вершиною деформації є

колінний суглоб, то таке викривлення називається *genu varum*. Для жінок характерна деформація типу *genu valgum*.

Під час огляду потерпілого необхідно порівняти осі здорової кінцівки і пошкодженої.

Рентген діагностика: виконується мінімум у 2-х проекціях (пряма та бокова). Часто доводиться користуватися додатковою – 45° косою рентгенограмою по Judet, яка визначає стан кістково-хрящових фрагментів голівки стегнової кістки, які розміщені внутрішньосуглобово, а також цілісність заднього краю вертлюгової западини.

Основні принципи проведення рентгенографії:

1. Знімки повинні робитися як мінімум у двох взаємно перпендикулярних проекціях (передньозадній і бічній), у правильних укладаннях (у тому числі спеціальних).

2. Пошкоджений сегмент повинен знаходитися в центрі.

3. При знімках діафізів кісток має бути зображений як мінімум один суміжний суглоб.

4. Порівняльні знімки хворої і здорової кінцівок слід робити, на одній плівці, завжди в однаковій проекції.

За показаннями необхідно використовувати різні види рентгенографії – томографію, фістулографію, ангіографію, кінорентгенографію, лімфографію, електронно-оптичний перетворювач (ЕОП) та інші.

Лабораторні методи обстеження, до яких належать: дослідження крові, сечі, різні біологічні реакції (обстеження на туберкульоз, ехінокок та ін.), електрофізіологічні дослідження для визначення стану нервово-м'язової системи (хронаксиметрія, міографія, реовазографія). У лабораторних умовах застосовуються мікроскопічний (гістологія, цитологія, гістохімія), біохімічний, бактеріологічний, бактеріоскопічний, біологічний, імунологічний і серологічний методи. У деяких випадках необхідні інвазивні методи діагностики: пункції (суглобів, спинномозкових, кістково-мозкових, абсцесу, інфільтрату), біопсії, артроскопії тощо.

Комп'ютерна томографія (КТ) інформативна при діагностиці внутрішньо- та позасуглобових пошкоджень, захворювань пухлинного генезу з виходом процесу за межі кістки.

КТ може допомогти при діагностиці:

- переломів, вивихів, підвивихів та інших травматичних ушкоджень кісток нижніх кінцівок;

- пухлин і метастазів у кістці;
- артриту і артрозу суглобів нижніх кінцівок;
- деструкції кісток тощо.

Також дослідження застосовується:

- при плануванні оперативних втручань на кістках нижніх кінцівок;
- для оцінювання динаміки зрощення переломів;
- для уточнення результатів рентгенографії.

МРТ дозволяє виявити набряк м'яких тканин, ідентифікувати пошкодження зв'язок та сухожилля, відрізнити розтягнення від розриву сухожилля. Метод корисний при ранній діагностиці кісткових пухлин, а також при визначенні їх інтрамедулярного та екстрамедулярного розповсюдження. Використовується також для візуалізації нервів, судин, суглобової капсули, зв'язок, визначення патологічного стану епідурального простору. З його допомогою можливо диференціювати фіброзні зміни в тканинах, гематоми, абсцеси, метастази, лімфоми, лейкози, інтрамедулярний гемопоез.

Денситометрія – метод дослідження мінеральної щільності кісток. Новітні кісткові денситометри надають можливість виявляти не тільки кісткову щільність, а й стан хребта (кісткову щільність окремих хребців, наявність їх деформації тощо), що допомагає виявити вірогідні остеопоротичні переломи. Визначають індекс Сінгха згідно оглядової рентгенограми таза (діагностика ступеню остеопорозу) (рис. 2.1).

Комплексна **оцінка ушкодження** включає:

- механізм отримання травми (низько- чи високоенергетична травма, прямий чи непрямий механізм травми);
- характер травми (виключення політравми);
- оцінка м'яких тканин довкола перелому;
- аналіз ушкоджень судинно-нервових структур;
- виділення домінантного перелому (ушкодження);
- рентген-обстеження пошкодженого сегменту (-ів);

- визначення рівня перелому;
- визначення типу перелому;
- оцінка якості кісткової тканини (чи є остеопороз).

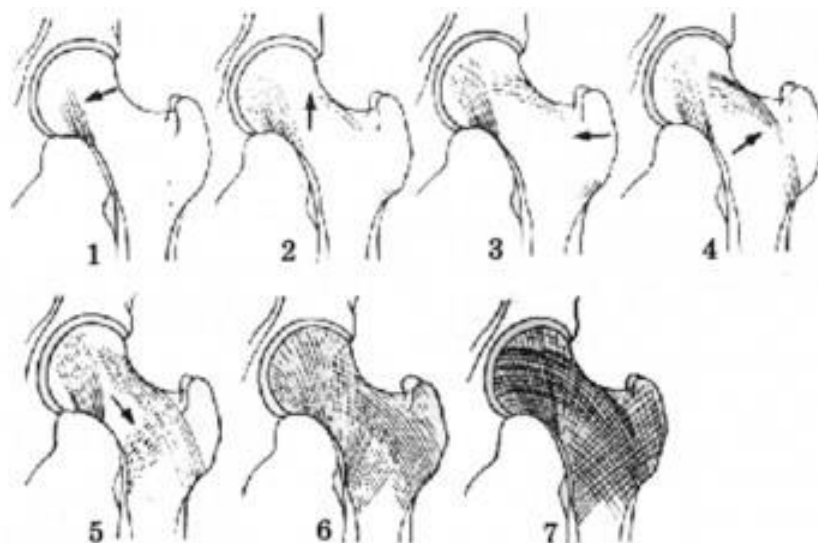


Рис. 2.1. Індекс Сінгха

Оцінка пацієнта включає:

- вік пацієнта;
- наявність супутньої патології;
- попередні травми і їх результати;
- професія постарждалого до травми і/або функціональні вимоги до кінцівки;
- згода хворого на операцію;
- готовність до співпраці (виконання рекомендацій і дотримання визначеного режиму).

Діагноз при травмі повинен містити:

- 1) характер травми (закрита, відкрита);
- 2) вид травми (перелом, вивих, забій, поранення);
- 3) при переломі вказується напрямок та форма його площини (поперечний, косий, гвинтоподібний, осколковий), наявність зміщення уламків;
- 4) при вивиху вказується давність (свіжий, несвіжий, застарілий), напрям та ступінь (вивих, підвивих);
- 5) супутні ушкодження та захворювання;
- 6) ускладнення.

РОЗДІЛ 3

МЕТОДИ ЛІКУВАННЯ ПЕРЕЛОМІВ КІСТОК НИЖНЬОЇ КІНЦІВКИ

КОНСЕРВАТИВНЕ ЛІКУВАННЯ

Консервативне лікування допустиме при вколочених переломах проксимального відділу стегнової кістки або в тих випадках, коли оперативне лікування пов'язане з великим ризиком для пацієнта.

Імобілізують кінцівку циркулярною кульшовою гіпсовою пов'язкою в положенні відведення та внутрішньої ротації протягом 4-6 місяців або більше.

Однак для ослаблених пацієнтів та пацієнтів похилого віку цей метод лікування протипоказаний.

Скелетний витяг повинен застосовуватись як перед накладанням гіпсової пов'язки, так і перед оперативним лікуванням.

З перших днів після накладання системи скелетного витягу або гіпсової пов'язки пацієнтам призначають загальну та дихальну гімнастику для попередження застійних пневмоній, пролежнів, атрофії м'язів тулуба та кінцівок.

При переломах зі зміщенням відламків під місцевою анестезією проводять репозицію. Кінцівку витягують по осі, ротують та відводять.

Гіподинамія, пов'язана з консервативним лікуванням (тривалий ліжковий режим) призводить до прогресування остеопорозу і нерідко є причиною для розвитку застійної пневмонії, пролежнів, ТЕЛА.

Від догляду за хворим залежить прогноз травми, тому що хворі, особливо похилого віку, швидко стають неактивними, перестають самостійно займатись ЛФК, і часто помирають від вищезазначених ускладнень.

ОПЕРАТИВНЕ ЛІКУВАННЯ

Найбільш ефективним є оперативне лікування, яке дозволяє домогтися точної репозиції та надійної фіксації уламків і ранніх етапах активізувати хворих. Оптимальні строки для оперативного втручання – 1-3 доби від моменту госпіталізації постраждалого (якщо немає показань для відстрочення хірургічного втручання).

Фіксатори:

1. Osteosинтез Г-подібною пластиною (130°) застосовують при переломах типу А1 та А2, при переломах типу А3 використовують пластину з кутом клинка 95°.
2. Osteosинтез канюльованими гвинтами застосовується при переломах проксимального відділу стегнової кістки типу В1 та В2.
3. Osteosинтез динамічним стегновим гвинтом (DHS) застосовується при переломах типу А1, А2 та В2. При переломах типу А3 можна застосовувати динамічний виростковий гвинт (DCS) з кутом введення гвинта відносно пластини 95°.
4. Osteosинтез проксимальним стегновим стрижнем (PFN та PFNA) застосовують при переломах типу А (у випадках, коли лінія перелому не проходить крізь точку введення гвіздка).
5. При відривних переломах голівки стегнової кістки використовують гвинти для малих фрагментів із зануренням їх нижче рівня хряща голівки. Малі фрагменти можуть бути видалені, якщо не порушується стабільність кульшового суглобу.
6. Пластини для проксимального відділу стегна.
7. LSP-пластини.
8. Ендопротезування кульшового суглобу (В3, С3). Однополюсне, тотальне (залежно від віку, функціональних вимог і супутньої патології).

Переваги: мала крововтрата, час.

Недоліки: швидка поява болю, протрузія, накульгування.

9. АЗФ (відкриті, вогнепальні переломи).

Післяопераційний період:

Із перших днів після операції показано активне ведення пацієнта:

1. Повороти в ліжку.
2. Дихальна гімнастика (статичного та динамічного характеру).
3. Активні рухи у великих та малих суглобах плечового поясу та верхніх кінцівок.
4. Ізометричні напруження м'язів нижніх кінцівок.
5. Підтягування та підтримання за балканську раму (за трапецію).
6. Активні рухи у всіх інтактних суглобах.
7. Спеціальні рухи (для оперованої нижньої кінцівки) – рухи пальцями стоп та стопою, активні рухи у колінному суглобі (ковзаючи стопою по площині ліжка) – починаючи з 3-5 дня після операції.
8. Через тиждень пацієнтам дозволяють сідати в ліжку з опущеними ногами, починається масаж м'язів оперованої кінцівки. Протягом 2-3 тижнів хворі навчаються пересуватися на милицях: спочатку в межах палати, потім – відділення (без навантаження на оперовану кінцівку).
9. Слід пам'ятати, що кістки після перелому зростаються через 4-8 місяців. Повне навантаження на оперовану кінцівку можна рекомендувати при умові, якщо клінічно та рентгенологічно визначається повна консолидація перелому.

Ускладнення:

- неправильний вибір фіксатора та техніки проведення оперативного втручання;
- інтра- та пост операційні ятрогенні ускладнення (пошкодження судин, нервів, нагноєння післяопераційної рани);
- злам фіксатора;
- занурення фіксатора в порожнину суглоба;
- асептичний некроз голівки стегнової кістки;
- гетеротопічна осифікація;
- контрактура суглобу;
- ТЕЛА у віддаленому післяопераційному періоді.

РОЗДІЛ 4

ОСОБЛИВОСТІ ЛІКУВАННЯ РІЗНИХ ВИДІВ ПЕРЕЛОМІВ КІСТОК НИЖНЬОЇ КІНЦІВКИ

ПЕРЕЛОМИ ПРОКСИМАЛЬНОГО ЕПІМЕТАФІЗУ СТЕГНОВОЇ КІСТКИ

Переломи голівки стегнової кістки ускладнюються до 10% задніх вивихів стегнової кістки. Вдавлені переломи голівки стегна, як правило, супроводжують передні вивихи стегна (з різних джерел – від 25% до 75% випадків).

Клініка перелому:

1. Хворий скаржиться на біль в області кульшового суглоба. Біль посилюється при пальпації, при спробі зробити пасивні та активні рухи.

2. Обов'язковою є оцінка загального стану пацієнта, тому що переломи голівки стегнової кістки, найчастіше є наслідком дії високоенергетичного травмуючого фактора.

3. 95% постраждалих мають пошкодження, окрім перелому голівки стегнової кістки, та негайно потребують їх лікування.

4. Окрім вивихів стегна, переломи голівки стегнової кістки можуть супроводжуватись переломами вертлюгової западини, пошкодженням зв'язкового апарату колінного суглобу, переломами наколінника, а також діафізу стегнової кістки.

ПЕРЕЛОМИ ШИЙКИ СТЕГНОВОЇ КІСТКИ

Пошкодження відносяться до внутрішньосуглобових і, як правило, зустрічаються у людей похилого віку 77 років – у жінок; 72 роки – у чоловіків. У 80% випадків страждають жінки. Досить часто використовується класифікація переломів шийки стегна по Garden, за якою переломи даної локалізації ділить

на ступені, залежно від зміщення уламків, від 1 (неповний перелом шийки без зміщення) до 4 (повне розділення уламків при переломі шийки стегнової кістки) (рис. 4.1).

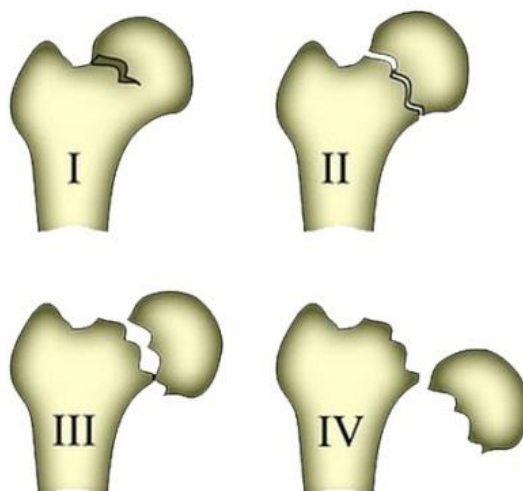


Рис. 4.1. Класифікація переломів шийки стегна по Garden

При переломах шийки стегна важливо не тільки як розміщена лінія перелому в шийці, але і її кут, що має значення для зрощення перелому і вибору методу лікування (рис. 4.2).

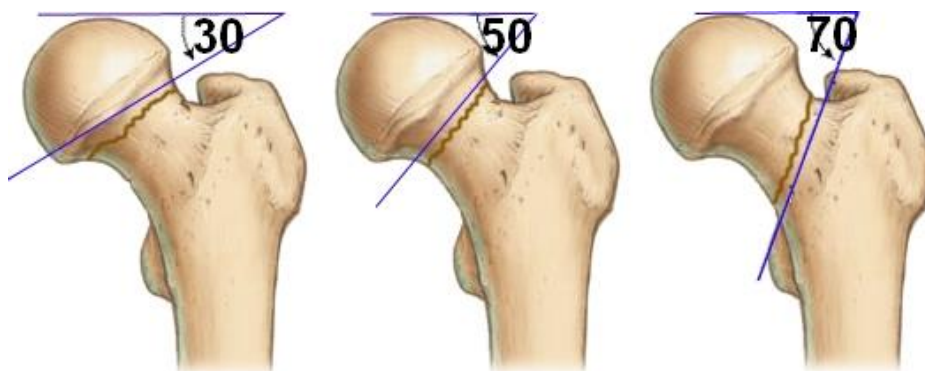


Рис. 4.2. Кут перелому шийки стегна

Клініка перелому:

1. Хворий скаржить на біль в кульшовому суглобі, який локалізується під пупартовою зв'язкою та посилюється при пальпації, при спробі зробити пасивні й активні рухи, а при осьовому навантаженні стегна або шийки (биття по п'яті випрямленої кінцівки або по області великого вертлюга) біль різко

посилюється. При переломі шийки стегнової кістки зі зміщенням фрагментів опороспроможність кінцівки порушена, активні рухи в кульшовому суглобі неможливі.

2. Визначається позитивний симптом «прилиплої п'яти» – хворий не може підняти кінцівку, вона знаходиться в положенні зовнішньої ротації та помірного згинання в кульшовому та колінному суглобах.

3. При вколочених переломах шийки стегнової кістки хворі скаржаться на біль у паху, що посилюється при ході та осьовому навантаженні на кінцівку.

Перша допомога при ізольованому переломі проксимального відділу стегна полягає в знеболенні й іммобілізації пошкодженої кінцівки стандартною шиною Дитерихса або трьома шинами Крамера.

При використанні методів лікування медіальних переломів стегна, пов'язаних із тривалою нерухомістю у осіб літнього і старечого віку смертність складає більше 20%. У хворих нерідко виникають застійні пневмонії, тромбоемболії, інфекції сечовивідних шляхів, пролежні, в стадію декомпенсації переходить супутня хронічна патологія. Несприятливі умови кровопостачання проксимального фрагмента стегнової кістки, особливо при субкапітальних аддукційних переломах, і наявність різальних і ротаційних сил негативно впливають на процес зрощення, який в області позбавленого окістя шийки може бути тільки первинним. Консолідація перелому при консервативному лікуванні настає лише у 20 %, у 60 % потерпілих виникає неправдивий суглоб шийки і асептичний некроз голівки стегна. У зв'язку з цим **основним** і оптимальним є оперативний метод лікування. До оперативного втручання іммобілізацію здійснюють за допомогою скелетного витягнення за горбистість великогомілкової кістки або деротаційного гіпсового «чобітка». Використання кокситної гіпсової пов'язки і скелетного витягнення, як самостійних методів, практично не застосовують.

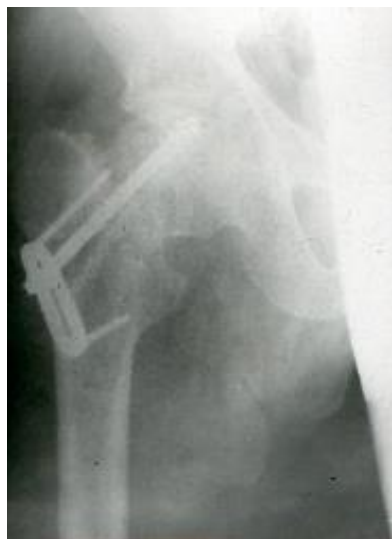Виснаженим і ослабленим хворим, з хронічними супутніми захворюваннями у стадії декомпенсації, у тих, хто до операції вже не ходив, хворим із порушеннями психіки (старечий маразм) оперативне лікування протипоказане, їм проводять функціональне лікування ранніми рухами. З перших днів призначають лікувальну фізкультуру, дихальну гімнастику і масаж грудної клітки, присаджують хворого в ліжку. Іммобілізація кінцівки проводиться

гіпсовим «чобітком» або скелетним витягненням впродовж 10-15 днів з моменту травми, а потім хворого навчають ходьбі за допомогою милиць. Зрощення перелому при цьому методі лікування ніколи не настає і хворий змушений користуватися милицями впродовж усього життя.

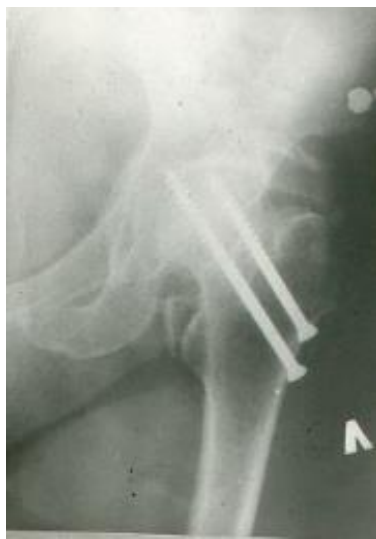Причинами незрощення переломів цієї локалізації при консервативному лікуванні є значне порушення кровообігу центрального відламка, відсутність окістя в місці ушкодження і наявність синовіальної рідини, що уповільнює регенерацію.

Найбільш типовими пізніми ускладненнями медіальних переломів є формування неправдивого суглоба шийки, асептичний некроз голівки і, як наслідок, – розвиток деформуючого артрозу тазостегнового суглоба. У таких випадках за відсутності протипоказань робиться ендопротезування суглоба.

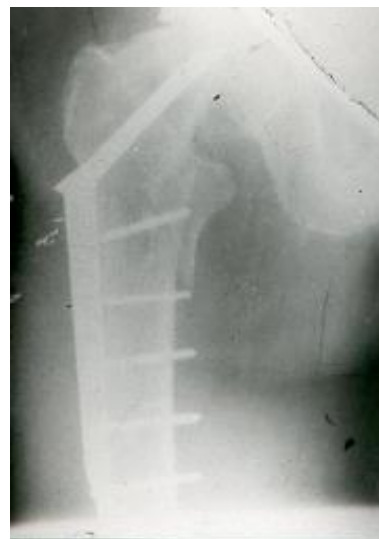Хірургічне лікування, метою якого є точна репозиція і міцна фіксація фрагментів, проводять на 2-3 добу з моменту травми, це є остеосинтез перелому та ендопротезування тазостегнового суглоба. Операцію проводять під наркозом. Для фіксації переломів шийки стегна використовують велика кількість металоконструкцій (рис. 4.3).



МОС металоостеосинтез шийки стегнової кістки компресійним гвинтом



МОС металоостеосинтез шийки стегнової кістки спонгіозними гвинтами



МОС підвертельного перелому стегнової кістки Г-пластиною Бакичарова

Рис. 4.3. Види металоконструкцій

Найбільш поширеними методами оперативного лікування є блокуючий, накістковий та позавогнищевий остеосинтез спице-стрижневими апаратами (рис. 4.4).

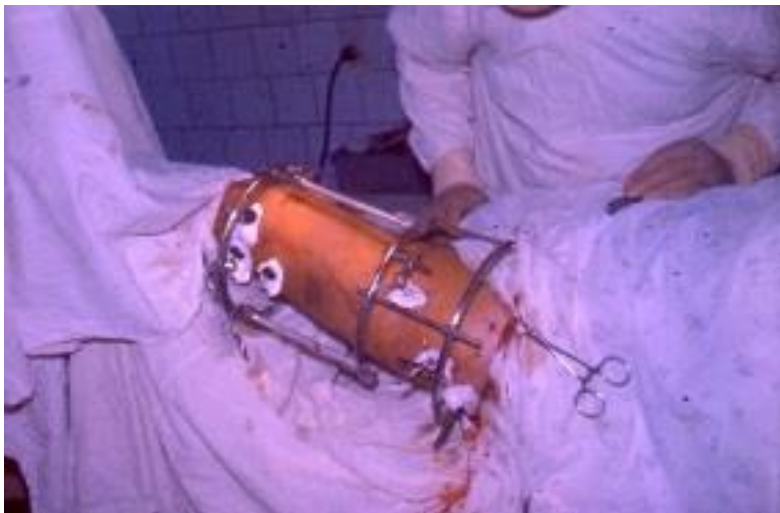

Рис. 4.4. Методика лікування переломів стегна спице-стрижневим апаратом

Для визначення життєздатності голівки стегна використовується радіоізотопна діагностика (сканування), комп'ютерна томографія і дослідження за допомогою ЯМР. Ці методи дозволяють скласти чітке уявлення про міру порушення кровопостачання голівки стегнової кістки. Якщо її кровопостачання повністю або майже повністю відсутнє, то найбільш раціональним для цих хворих є **ендопротезування** тазостегнового суглоба.

У післяопераційному періоді для іммобілізації кінцівки застосовують або скелетне витягнення за горбистість великогомілкової кістки з вантажем по осі 2-3 кг, або деротаційний «чобіток». Для профілактики післяопераційних ускладнень важливою є активізація хворого в ліжку і дихальна гімнастика, що призначаються хворому вже в перші дні після оперативного втручання. Після зняття швів (на 12-14 добу) хворого навчають ходити за допомогою милиць без навантаження на оперовану ногу. Наступати на кінцівку дозволяють лише через 5-6 місяців з моменту операції за відсутності рентгенологічних ознак асептичного некрозу голівки стегна. Працездатність відновлюється через 8-18 місяців.

ВЕРТЛЮГОВІ ПЕРЕЛОМИ СТЕГНОВОЇ КІСТКИ

Вертлюгова ділянка є метафізарною зоною стегнової кістки, має добре кровопостачання, що обумовлює, з одного боку, об'ємну крововтрату при пошкодженнях цієї локалізації, з іншого боку – є добрі умови для консолідації уламків.

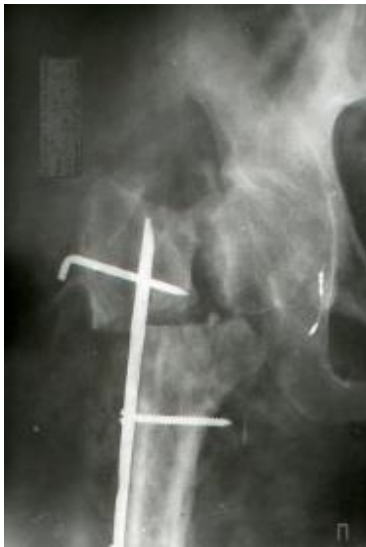Розрізняють черезвертлюгові, міжвертлюгові і ізольовані переломи великого і малого вертлюгів.

Механізм травми здебільшого прямий – падіння на великий вертлюг, рідше – внаслідок форсованих ротаційних рухів.

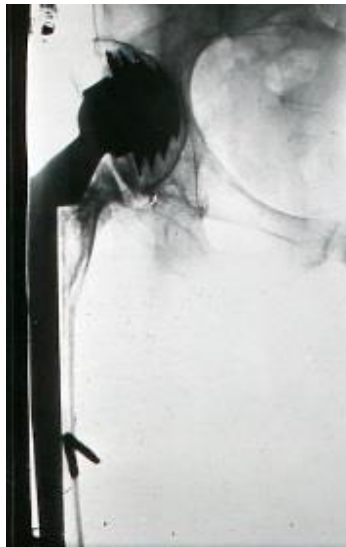Клініка, діагностика. Клінічна картина аналогічна медіальним переломам шийки стегнової кістки, з тією різницею, що локальний біль при них визначається над великим вертлюгом і позначається гематомою по передньолатеральній поверхні кульшового суглоба. Обов'язкова рентгенографія суглоба в 2-х проекціях уточнює характер перелому і зміщення уламків.

Лікування. Імобілізаційний метод як самостійний через громіздкість кульшової пов'язки і повторне зміщення уламків сьогодні практично не застосовують. Основним способом лікування переломів даної локалізації є екстензійний, що полягає в скелетному витягненні за виростки стегна вантажем 4-6 кг в положенні відведення кінцівки протягом 6 тижнів з наступним клеєвим витягненням 2 тижні. Дозоване навантаження кінцівки дозволяється через 2,5-3 місяці, повне – через 4-5 місяців.

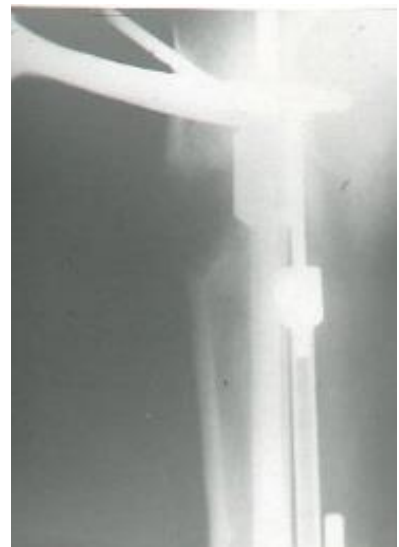
В останні роки перевага надається оперативному лікуванню, що полягає в проведенні відкритої репозиції і стабільно функціональному остеосинтезу кутоподібною пластиною, або стрижневим апаратом зовнішньої фіксації (рис. 4.5). Це дозволяє розпочати ходьбу за допомогою милиць на 2-3 добу після операції, дозоване навантаження – через 1-1,5 місяці і повне – через 2,5-3 місяці.



МОС перелому проксимального відділу стегнової кістки



Ендопротезування кульшового суглобу по К.М. Сивашу



МОС підв'єртельного перелому стегнової кістки Г-пластиною Бакичарова

Рис. 4.5. Оперативне лікування переломів стегнової кістки

Хворим із важкою супутньою терапевтичною патологією показана тимчасова фіксація кінцівки деротаційним «чобітком» протягом 3-4 тижнів, що полегшує догляд за ними, з наступною їх мобілізацією і ходінням за допомогою милиць протягом 3-4 місяців.

Працездатність відновлюється через 3,5-5 місяців.

Черезв'єртлюгові переломи складають близько 50% усіх переломів проксимального відділу стегнової кістки. Середній вік пацієнтів: 66-76 років. Співвідношення жінок та чоловіків складає від 2:1 до 8:1.

Клініка перелому:

1. Виражені болі, типові для переломів проксимального відділу стегнової кістки.

2. Положення кінцівки – зовнішня ротація, невелике згинання в кульшовому та колінному суглобах з укороченням нижньої кінцівки на 2-3 см.

3. Позитивний симптом «прилиплої п'яти».

4. Часто відзначається виражена припухлість по передній поверхні верхньої третини стегна (гематома).

5. Черезв'єртлюгові переломи стегнової кістки без зміщення (по типу вколочених) не призводять до вираженого больового синдрому та виникнення

деформації з вкороченням нижньої кінцівки, пацієнти з такими переломами можуть лікуватись в амбулаторних умовах.

Підвертлюгові переломи. Переважно трапляються у молодих чоловіків в результаті високоенергетичної травми (частіше – непрямий механізм). «Улюблена» зона для патологічних переломів стегнової кістки. Зрідка трапляються стресові переломи (від надмірного навантаження).

Ізольовані переломи малого вертлюга. Механізм травми. Переломи мають відривний характер і в ізольованому виді зустрічаються рідко.

Клініка, діагностика. Характерні скарги на біль у паху, що підсилюється при згинанні кінцівки, наявність набряку, гематоми, локального болю. Рентгенографія уточнює діагноз.

Лікування. Показано консервативне лікування екстензійним методом протягом 4-5 тижнів. Кінцівку вкладають у положення згинання до прямого кута, деяке приведення і незначна зовнішня ротація. Після зняття витягнення призначається фізіофункціональне лікування, дозволяється ходіння. Працездатність відновлюється через 5-7 тижнів.

Ізольований перелом великого вертлюга. Механізм травми, як правило, – прямий внаслідок падіння на великий вертлюг, рідко – від надмірної напруги сідничних м'язів.

Клініка, діагностика. Характерні локальний біль, крововилив у ділянці великого вертлюга, обмеження відведення і зовнішньої ротації кінцівки. Опороздатність збережена.

Лікування проводять здебільшого екстензійним методом у положенні максимального відведення кінцівки

Пізніше дозволяється ходіння з навантаженням на ногу, фізіофункціональне лікування. Працездатність відновлюється через 5-7 тижнів.

ПЕРЕЛОМИ ДІАФІЗУ СТЕГНОВОЇ КІСТКИ

Переломи діафізу складають близько 40 % всіх переломів стегнової кістки.

Клініка: біль, набряк, патологічна рухомість, крепітація кісткових уламків. Особливість даної травми полягає у розвитку травматичного шоку та крововтраті (0,5-1,5 л.).

Механізм травми. Прямий механізм травми зустрічається частіше, ніж непрямий. Спостерігається розвиток шоку через масивну травму м'язової маси і об'ємною крововтратою, що складає 0,5-1,5 літра. Діафізарні переломи поділяються по локалізації на переломи верхньої і нижньої третини з типовим зміщенням уламків. При переломах стегна у верхній третині центральний уламок під впливом тяги сідничних м'язів відводиться до зовні, а під дією клубово-поперекового м'язу згинається до переду і ротується до зовні. Периферичний кінець зміщується до середини і догори (дія двосуглобових і привідних м'язів). Виникає деформація стегна по типу «галіфе».

Чим вище перелом стегна, особливо при підвертлюгових переломах, тим більше відведення і згинання центрального відламка.

При переломах діафіза стегнової кістки в середній третині відведення центрального уламка може і не бути, це залежить від стану привідних м'язів стегна. Зміщення уламків визначається напрямом дії травмуючої сили і скороченням потужних двосуглобових м'язів.

При переломах нижньої третини стегна центральний кінець завжди приведений і розташований до переду від периферійного відламку. Дистальний кінець під впливом тяги литкового м'язу зміщується до заду.

Залежно від місця ушкодження виділяють переломи верхньої, середньої та нижньої третини стегна.

При порушенні цілісності кожного із сегментів лікувальна тактика різна.

Клініка, діагностика. Страждає загальний стан організму, часто спостерігається клінічний шок. Скарги постраждалих на біль в місці перелому стегна, локально деформація, патологічна рухливість, поширений набряк, гематома, зовнішня ротація периферійного відділу кінцівки, біль і крепітація при

пальпації. Обов'язковий контроль стану периферійної іннервації і кровообігу. Рентгенографія уточнює локалізацію перелому і характер зміщення уламків.

Лікування проводиться методами: скелетне витягнення, оперативне втручання (скріплення металевими пластинами, стрижневими апаратами, позавогнищевий остеосинтез по Г.А. Ілізарову,).

Лікування переломів діяфізу стегна повинне розпочинатися з протишокових заходів. Вибір методу лікування залежить від характеру перелому і його локалізації, віку хворого і наявності супутньої патології.

Консервативне лікування – скелетний витяг. Показання до скелетного витягу: косі та спіральні переломи стегна. Застосовуючи скелетний витяг, необхідно дотримуватися правила – чим вище знаходиться перелом, тим відведення стегна повинно бути більшим. Індивідуальний вправляючий вантаж підбирається згідно рентгенограмі, яка проводиться через 24-48 годин від початку лікування.

Спиця Ілізарова проводиться за надвиросткову область стегнової кістки, стопа утримується в нейтральному положенні за допомогою підstopника (вантаж 1 кг).

При переломах діяфізу стегна в нижній третині, надвиросткових переломах, вираженому травматичному синовіті, проникненні тріщин до субхондральної зони скелетна тяга здійснюється за горбистість великогомілкової кістки. Лікування проводять на шині Белера. Здорова кінцівка має бути розігнутою в колінному і тазостегновому суглобі і вpirатися у спеціальний упор, укріплений до ножної спинки ліжка. Тривалість такого лікування – 6 тижнів.

В особливо складних випадках зміщення відламків перелому нижньої третини діяфізу стегна слід застосовувати скелетне витягнення *двома тягами*:

1) за надвиросткову область периферичного відламка перпендикулярно осі стегна;

2) за горбистість великогомілкової кістки по осі стегна.

До абсолютних показань для оперативного лікування відносяться:

1) відкриті переломи;

2) переломи з ушкодженням судинно-нервового пучка;

3) подвійні переломи;

- 4) переломи з інтерпозицією м'яких тканин;
- 5) переломи у хворих із психічними розладами.

До відносних показань відноситься наявність поперекового перелому стегнової кістки. В усіх випадках оперативного лікування слід прагнути до виконання стабільно-функціонального остеосинтезу (накістковий остеосинтез пластинами або остеосинтез апаратами зовнішньої фіксації), який дозволяє досягти найкращих функціональних результатів (рис. 4.6).

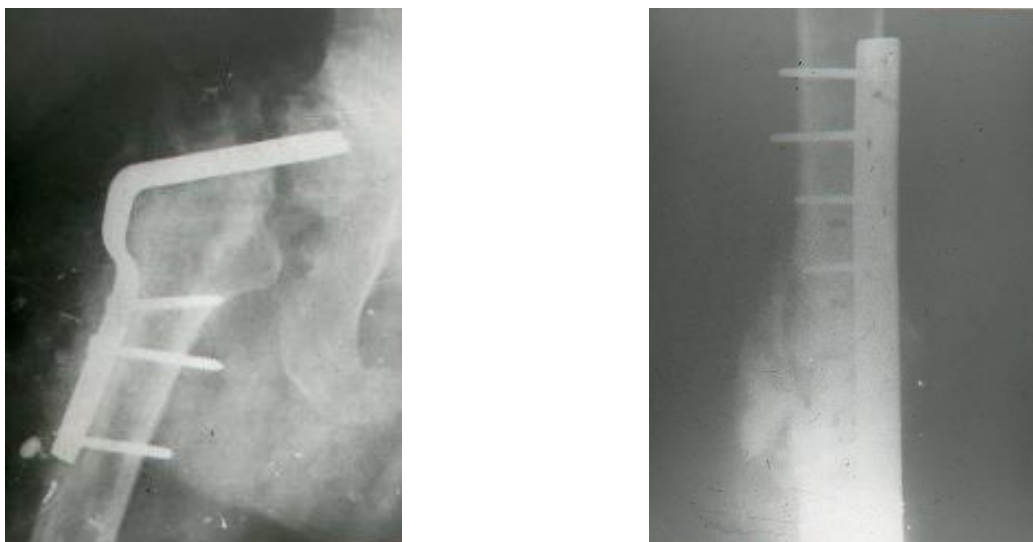


Рис. 4.6. Накістковий МОС стегнової кістки в процесі лікування

ПЕРЕЛОМИ ДИСТАЛЬНОГО ВІДДІЛУ СТЕГНОВОЇ КІСТКИ

При ізольованому переломі зовнішнього виростка зі зміщенням відламків виникає вальгусне відхилення гомілки (*genu valgum*), при переломі внутрішнього виростка зі зміщенням – варусне відхилення гомілки (*genu varum*). При переломах обох виростків зі зміщенням може виявлятися анатомічне укорочення кінцівки. Окрім цього суглоб різко збільшується в обсязі через гемартроз, кінцівка займає вимушене положення: нога злегка зігнута в колінному і тазостегновому суглобах. Активні і пасивні рухи в колінному суглобі виникають різкий біль, який посилюється при пальпації – виникає симптом балотування надколінка.

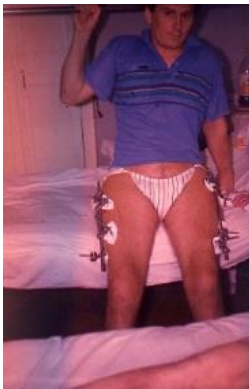Переломи дистального відділу стегнової кістки без зміщення відламків лікують методом іммобілізації гіпсовою пов'язкою (3-5 тижнів) або застосовують бічний компресійний остеосинтез спицями з опорними

ділянками. Цей метод дозволяє виконати усі 4 принципи лікування внутрішньосуглобових ушкоджень:

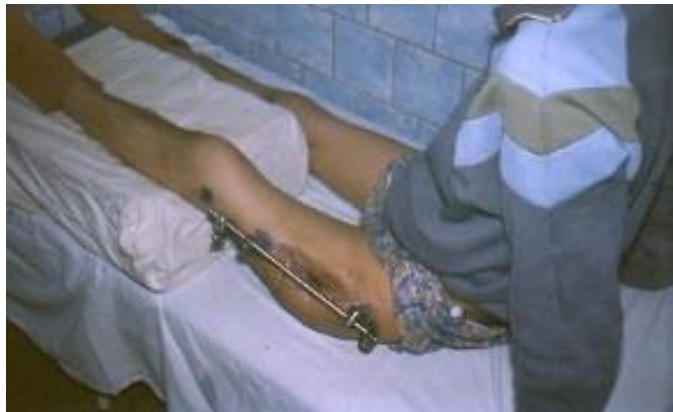1. Ідеальна репозиція перелому (з точністю до 2 мм, оскільки тільки при такому зміщенні суглобових поверхонь можлива регенерація гіалінового хряща).
2. Надійна фіксація відламків на увесь період консолидації.
3. Рання функція (для повноцінної функції хряща і його обмінних процесів).
4. Пізнє навантаження на пошкоджений суглоб.

До фіксації проводять пункцію колінного суглоба з метою евакуації крові і введення в суглоб 20-30 ml 1% розчину новокаїну. Впродовж перших 7-10 днів після травми часто виникає необхідність повторних пункцій суглоба і евакуації крові, що є одним із способів профілактики посттравматичного артрозу. Скелетне витягнення за надкісточкову ділянку або горбистість великогомілкової кістки з використанням бічної тяги впродовж 4-6 тижнів дозволяє у ряді випадків досягти репозиції відламків.

Оперативне втручання (позавогнищевий остеосинтез на основі стрижнів) (рис. 4.7) дозволяє більш точно репонувати відламки, провести їх міцну фіксацію і, завдяки цьому, раніше почати функціональне лікування (2-3 тижні з моменту операції). Повне навантаження на пошкоджену кінцівку дозволяють не раніше чим через 3,5-4,5 місяці.



Перелом обох стегнових кісток. Позавогнищевий остеосинтез стрижневими апаратами. Пацієнт К., 27 років



Відкритий перелом стегна III-B тип у процесі лікування стрижневим апаратом.

Пацієнт П., 23 роки

Рис. 4.7. Оперативне лікування переломів стегнової кістки

ПЕРЕЛОМИ НАДКОЛІНКА

Переломи надколінка складають 1,5% від загальної кількості переломів, частіше зустрічаються у людей середнього та похилого віку і є результатом вуличної травми. Ці переломи супроводжуються припухлістю коліна і болем, що посилюється при згинанні ноги в колінному суглобі, обмеженням розгинання гомілки. При переломах надколінка зі зміщенням ходьба стає неможливою.

Клініка: біль, набряк, гемартроз в колінному суглобі, крепітація відламків, неможливість активних і пасивних рухів у суглобі.

Виділяють закриті та відкриті переломи надколінка.

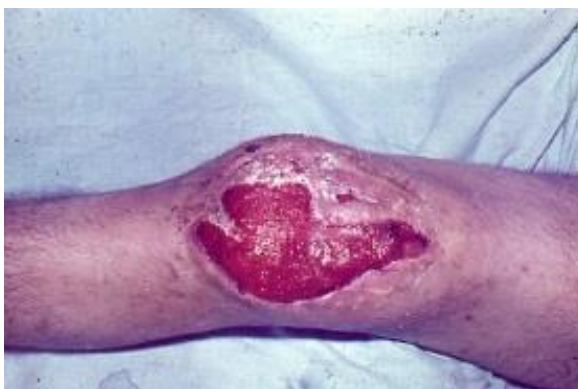Залежно від локалізації у травматології поділяють переломи надколінка на: поздовжні, поперечні, осколкові, крайові.

Найчастіше спостерігаються поперечні переломи колінної чашечки, рідше – крайові, дуже рідко – поздовжні. Всі переломи надколінка, за винятком крайових переломів верхівки, є внутрішньосуглобовими.

Механізм травми. Зазвичай перелом надколінка є результатом прямої травми при падінні на зігнуте коліно або ударі колінною чашечкою об гострий і твердий предмет. Перелом у результаті непрямой травми можливий при раптовому різкому скороченні чотириголового м'яза стегна. Виділяють змішаний механізм перелому, що виникає при поєднанні елементів прямої і непрямой травми. Травма надколінка часто поєднується з пошкодженням бокового синального апарату – сухожильних волокон чотириголового м'яза стегна. При розриві сухожиль відзначається виражено розбіжність уламків надколінка.

Симптоми перелому надколінка. Спостерігається виражена припухлість в області колінного суглоба. При пальпації виявляється різкий біль, щілина між уламками, гемартроз (кров у колінному суглобі). Іноді визначається патологічна рухливість і хрускіт (крепітація) кісткових відламків (рис. 4.8).

Біль різко посилюється при спробі згинання коліна, активне розгинання гомілки неможливе або різко обмежене. При переломі без зміщення пацієнт може ходити, проте ходьба супроводжується вираженими больовими відчуттями. Перелом надколінка зі зміщенням виключає ходьбу, підняття випрямленої кінцівки й активні рухи в суглобі.



**Рис. 4.8. Відкрите ушкодження колінного суглобу в процесі лікування.
Пацієнт К., 24 роки**

Діагностика перелому надколінка. Діагноз перелому надколінка встановлюється травматологом на підставі характерної клінічної картини і даних рентгенографічного дослідження. Додатково проводиться МРТ колінного суглоба. Гемартроз підтверджує діагностична пункція суглоба.

Перелом надколінка диференціюють від розриву власної зв'язки надколінка, розриву сухожилля чотириголового м'яза, травматичного артриту і препателлярного бурситу. У всіх зазначених випадках відсутня щілина між відламками, виявляється балотування колінної чашечки, надколінок зміщується повністю (рис. 4.9).

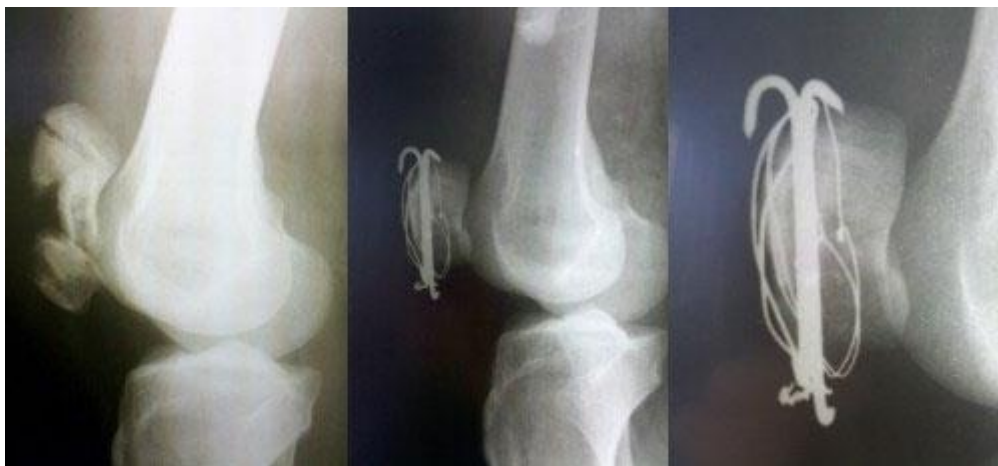

Рис. 4.9. Перелом надколінка

В окремих випадках перелом надколінка доводиться диференціювати з аномалією розвитку колінної чашечки – розділеним надколінком (*patella partita*). На відміну від перелому надколінка при *patella partita* в анамнезі відсутня

травма, немає різкого болю, щілина між кістковими фрагментами рівна, заокруглена. *Patella partita*, як правило, виявляється з обох сторін.

Лікування перелому надколінка. При переломі надколінка без зміщення або зі зміщенням не більше, ніж на 0,5 см, показано консервативне лікування – фіксація кінцівки задньою гіпсовою шиною на термін 2-3 тижні. Пацієнту дозволяють ходити на милицях. Після зняття шини призначають лікувальну фізкультуру, масаж і фізіолікування: УВЧ, електрофорез, магнітолазеротерапія та ін. Працездатність відновлюється через 1,5-2 місяці.

Перелом надколінка зі зміщенням відламків більш ніж на 0,5 см є показанням до операції. Можуть застосовуватися різні методики з використанням шва м'яких тканин, кісткового шва і м'язово-сухожильної пластики. Найчастіше застосовують – операцію Берже-Шультца (зближення уламків з наступним прошиванням м'яких тканин навколо надколінка) та методику Вебера. Термін іммобілізації в післяопераційному періоді становить 1 місяць. Після зняття гіпсової шини призначають масаж, фізіопроцедури і лікувальну гімнастику.

При багатоскалкових переломах у деяких випадках (наявність дрібних уламків, неможливість відновлення надколінка) застосовують операції з видалення кісткових фрагментів або всього надколінка. Якщо є можливість зберегти колінну чашечку, операції проводити не рекомендується (рис. 4.10).

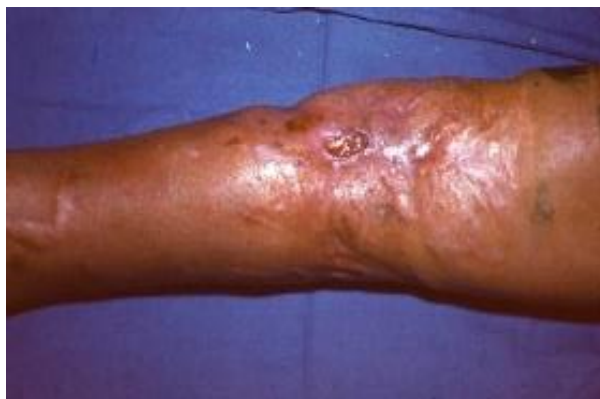

Рис. 4.10. Результат лікування відкритого ушкодження колінного суглобу. Пацієнт К., 24 роки

Терміни непрацездатності залежно від тяжкості ушкодження і коливаються від 2 місяців при неускладнених переломах надколінка до 3 місяців при переломах із пошкодженням сухожилля чотириголового м'яза стегна.

ПЕРЕЛОМИ КІСТОК ГОМІЛКИ

Переломи кісток гомілки складають 10% від загальної кількості переломів. Перебіг, методи і терміни лікування залежать від рівня та обсягу ушкодження і відрізняються при переломах кісток гомілки різної локалізації.

До основних причин перелому малою гомілковою і великою гомілковою кісток можна віднести:

- травматичні ураження – це прямий удар різної сили безпосередньо на гомілку;
- скручування гомілки. Наприклад, падіння при катанні на ковзанах або падінні в бік, коли ногу затискає між камінням. Ця травма призводить до косих і гвинтоподібних переломів гомілки;
- у результаті негативної дії патологічних деструктивних процесів у кістковій тканині. Наприклад: остеосаркома (рак кістки), остеомієліт.

Симптоми: у пацієнта спостерігається деформація кінцівки і укорочення гомілки. Найбільш виражений симптом – це больовий синдром, який значно посилюється у кінцівці при русі або пальпації. Спостерігається припухлість у ділянці травми. Суглоб збільшується в об'ємі, оскільки при ударі відбувається гемартроз (крововилив у суглоб). Характерна ознака перелому – візуальне укорочення хворої кінцівки, або її повернення в будь-який бік. Ще один характерний симптом при даному переломі – це крепітація (хрускіт) кісткових уламків і патологічна рухливість у кінцівці. При огляді лікар також зазначає неможливість здійснити повне перенесення тіла на пошкоджену ногу. Якщо у потерпілого перелом малої гомілковою кістки, то у деяких випадках він навіть зможе спиратися на ногу, природно – не повністю.

Залежно від локалізації розрізняють:

- 1) переломи кісток гомілки у її верхній частині (переломи шийки і головки малою гомілковою кістки, переломи горбистості і виростків великою гомілковою кістки);
- 2) переломи кісток гомілки у її середній частині (ізолювані діафізарні переломи великою гомілковою та малою гомілковою кістки, переломи діафізів обох кісток гомілки);
- 3) переломи кісток гомілки у її нижній частині (переломи щиколоток).

Переломи кісток гомілки у верхніх і нижніх відділах відносяться до групи внутрішньо або навколосуглобових переломів.

Діагностика. Після того як пацієнту проведуть зовнішній огляд і пальпацію гомілки, йому можуть призначити додаткові методи обстеження для встановлення характеру перелому.

Рентгенологічне обстеження – обов'язковий метод дослідження, виконується в передньозадній, бічний, внутрішній і зовнішній косих проекціях (тричвертні). Мета – верифікація діагнозу, вибір методу лікування, планування виду та обсягу втручання, контроль лікування.

Медійна частина плато на бічних рентгенограмах представляється як увігнута частина, латеральна – як опукла.

На внутрішніх і зовнішніх косих проекціях візуалізується латеральний і медіальний виросток великогомілкової кістки відповідно.

Комп'ютерна томографія є додатковим методом діагностики. Проводиться з тривимірною реконструкцією в аксіальній, фронтальній, сагітальній площинах для візуалізації та оцінки тяжкості ушкодження, орієнтації ліній перелому, кількості, розмірів і взаємного розташування уламків.

Магнітно-резонансна томографія (МРТ) дає можливість візуалізувати ушкодження м'яких тканин, таких як розриви менісків, пошкодження капсули зв'язкового апарату колінного суглоба.

Ангіографія. Даний метод можна застосовувати при оцінці можливого пошкодження судинних структур. Варіантами переломів, при яких з'являється високий ризик пошкодження артеріальних структур, будуть високоенергетичні пошкодження В1.3 і В3.3, а також високоенергетичні пошкодження типу С1, С2, С3, особливо якщо є задньовнутрішній кутовий фрагмент.

Лікування. Метою лікування переломів проксимальної частини великогомілкової кістки є відновлення конгруентності суглобової поверхні, правильності осьових взаємовідносин, забезпечення стабільності і функції колінного суглоба.

Для переломів зі зміщенням фрагментів основними показниками, які впливають на віддалені результати і вибір методу лікування, є вираженість кутових деформацій у вигляді зсуву і вдавнення уламків.

На розвиток посттравматичного гонартроза у віддаленому періоді найбільше впливає наявність посттравматичної залишкової нестабільності в суглобі та порушення осьових взаємовідносин, найменше – наявність залишкового вдавнення суглобової поверхні.

Консервативне лікування.

Показання:

1. Мінімальне зміщення відламків.
2. Бічна стабільність колінного суглоба.
3. Вдавнення суглобової ділянки великогомілкової кістки менше 2-5 мм.

Методи:

1. Закрита ручна репозиція з фіксацією гіпсовою пов'язкою.
2. Скелетне витягування.

При переломах без зміщення, без порушення стабільності в суглобі консервативне лікування полягає в усуненні гемартроза, фіксації шиною на кілька днів до затихання больового синдрому і, в подальшому, – з активною функціональною рухливістю. Осьове навантаження на суглоб може бути дозволене через 8-10 тижнів після травми.

При вдавненні суглобової поверхні менше ніж 5 мм і при збереженій стабільності колінного суглоба цілком прийнятною лікувальною тактикою, за відсутності підвищених вимог до суглоба, є консервативне лікування: носіння гіпсової пов'язки або функціонального ортеза шарнірного типу. При зсувах 5-8 мм консервативне лікування застосовується з урахуванням віку пацієнта і його вимогам до функції колінного суглоба. Якщо пацієнт відноситься до старшої вікової групи і веде малорухливий спосіб життя, таке лікування буде цілком прийнятним.

Протипоказання: пошкодження судинно-нервових структур або розрив навколишніх м'яких тканин, значне зміщення кісткових уламків.

Оперативне лікування

Методи:

- артротомія, реконструкція суглобової поверхні з фіксацією за допомогою пластин і гвинтів;
- артроскопічні втручання;

➤ малоінвазивна артротомія з фіксацією гвинтами, які проводяться через шкіру;

➤ фіксація за допомогою апаратів зовнішньої фіксації на базі спиць або стрижнів.

Показання:

1. Відкриті переломи.
2. Пошкодження судинно-нервових структур.
3. Компартмент-синдром.
4. Бічна нестабільність колінного суглоба (5-10°) у положенні згинання в колінному суглобі менше 20°.
5. Наявність вираженої сходинки більше 5 мм (у результаті вдавнення) суглобової площини.

Доступ:

- зовнішній парapatелярний доступ – прямий або злегка дугоподібний розріз по передній поверхні надколінка зовні;
- задньо-внутрішній доступ – використовується як додатковий при пошкодженнях медіального виростка великогомілкової кістки.

Лікувальна тактика, залежно від типу перелому (за класифікацією AO / ASIF):

Переломи типу A1 (внутрішньосуглобові переломи з відривним механізмом пошкодження) в основному лікуються консервативно або з простою фіксацією гвинтами.

Переломи типу A2 (переломи прості метафізарні). Часто застосовуються консервативні методи ведення – скелетне витягування, фіксація гіпсовою пов'язкою, ортезування.

При високоенергетичному типі ушкодження (A2.3) або з розвитком багатоскалкового метафізарного перелому (A3) лікування проводиться оперативними методами. При мінімальному травмуванні покривних м'яких тканин стосовно використання накісткового остеосинтезу – простою пластиною DCP або опорною пластиною з фіксацією по латеральній поверхні проксимального відділу великогомілкової кістки.

Високоенергетичні травми із значним ушкодженням м'яких тканин є показанням до застосування зовнішньої фіксації.

Переломи типу В1 (відколювання виростка). Для лікування використовують черезшкірну фіксація під контролем (артроскопічні, за допомогою ЕОПа або виконуючи артротомію) досягнутої репозиції. Використовується фіксація одним або двома 6,5 мм спонгіозним гвинтами, які встановлюються нижче суглобової щілини колінного суглоба і один гвинт або пластина з установкою на вершині фрагмента. При багатоскалкових ушкодженнях (характер пошкодження виросткового фрагмента В1.3) доцільно використовувати опорну пластину з установкою по латеральній поверхні. Проведиться фіксація латерального виростка стягуючим гвинтом із створенням межфрагментарної компресії і кортикальним гвинтом для попередження міграції фрагмента дистально (рис. 4.11).

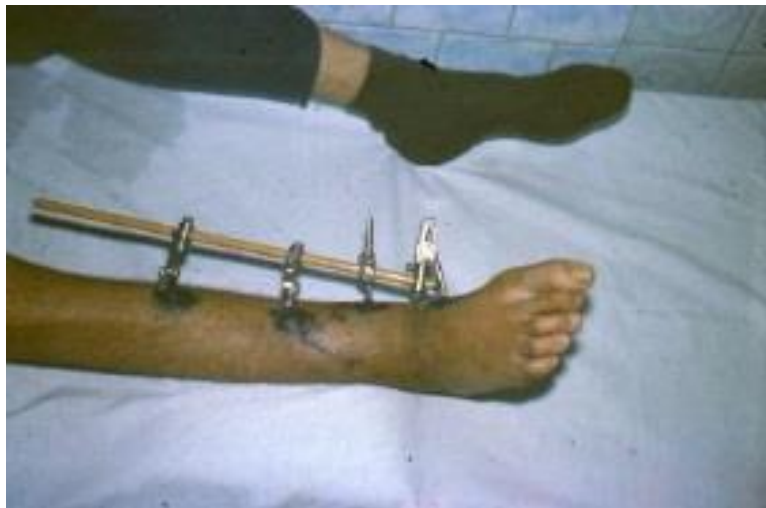

Рис. 4.11. Позавогнищевий остеосинтез СКІД-1. Пацієнт П., 18 років

Переломи типу В2 (простий перелом із вдавненням) – переломи з обмеженим вдавненням латеральної частини плато або з залученням будь-якої частини суглобової поверхні (центральної або латеральної). Через обмежений вікончастий доступ до області виростка в метафізарній зоні проводиться усунення вдавнення суглобової поверхні шляхом підняття фрагмента, з використанням кісткової пластики зі стабілізацією проведеними гвинтами.

Переломи типу В3. Важливим етапом передопераційного планування є оцінка ступеня пошкодження суглобової поверхні, додаткових ушкоджень зв'язкового апарату, менісків. Інтраопераційно для тимчасової фіксації досягнутої репозиції використовуються спиці Ілізарова. Краща фіксація із

створенням міжфрагментарної компресії досягається використанням спонгіозних гвинтів і опорної пластини. Гвинти можна встановлювати як через отвори пластини, так і окремо поза нею. Спеціально розроблені L- і T-подібні пластини для проведення спонгіозних гвинтів через отвори. Фіксація кортикальними гвинтами пластини в дистальній частині запобігає вторинному зміщенню відновленої суглобової поверхні. При цьому будь-які дефекти кістки заміщуються кортикально-губчастим або губчастим аутотрансплантатом або іншими методами заміщення кісткових дефектів.

Ізолювання переломів медіального виростка – відносно рідкісні пошкодження, викликані, в основному, високоенергетичним пошкодженням. Супроводжуються пошкодженням менісків, розривами зв'язок, пошкодженням судинно-нервових структур, компартмент-синдромом.

Переломи типу С. Основним принципом хірургічного лікування цих пошкоджень є дбайливе ставлення до покривних м'яких тканин. Тому правильне планування доступу, репозиції та методу фіксації є запорукою успіху в лікуванні цих ушкоджень. Подібно тактиці, що застосовується при лікуванні переломів в області гомілковостопного суглоба, коли першим етапом проводиться репозиція і фіксація зовнішньої щиколотки, при переломах проксимальної частини великогомілкової кістки першим етапом є фіксація медіального фрагмента плато через задньовнутрішній доступ. Це допомагає відновити правильну висоту лінії колінного суглоба і по ній розробляти репозицію інших уламків.

Для фіксації медіального уламка використовується LC-DCP 3,5 мм або 1/3 трубчаста 3,5 мм пластина. Далі проводиться репозиція і фіксація інших фрагментів латеральної частини через стандартний латеральний парапателлярний доступ. При цьому важливе обережне ставлення до покривних м'яких тканин, що розташовані над горбистістю великогомілкової кістки. Реконструкція латеральної частини плато проводиться з використанням потужних імплантатів (L- або T-подібна пластина, великогомілкова опорна пластина, LCP-пластина) у режимі опори, як було сказано вище.

Післяопераційне ведення. Піднесене положення кінцівки протягом 5 днів у положенні 20-60° згинання в колінному суглобі до спадання набряку. На 7-10 добу після втручання досягається кут пасивного згинання в колінному

суглобі до 90°. При переломах типу В і С допускається здійснення часткового осьового навантаження в межах 10-15 кг на 6-8 тижнів. Метою післяопераційної реабілітації є досягнення кута згинання 120° через 4 тижні. Повне осьове навантаження дозволяється на 8-12 тиждень при низькоенергетичних травмах і на 12-16 тиждень при високоенергетичних пошкодженнях після рентгенологічного контролю.

ПЕРЕЛОМИ ВИРОСТКІВ ВЕЛИКОГОМІЛКОВОЇ КІСТКИ

Такі травми виникають при падінні з висоти. У молодих пацієнтів частіше бувають розщепленими, у літніх – вдавненими. Виділяють переломи внутрішнього і зовнішнього виростків.

Пацієнт скаржиться на біль і набряк в області пошкодження. Колінний суглоб збільшується в об'ємі в результаті гемартроза (скупчення крові). Перелом зовнішнього виростка супроводжується поворотом гомілки назовні, перелом внутрішнього виростка – відхиленням гомілки до середини. Рухи в суглобі різко болючі, обмежені. Опора на ногу неможлива або утруднена. Для підтвердження діагнозу виконується рентгенографія, МРТ колінного суглоба.

Лікування. Місце травми знеболюють, при необхідності проводять пункцію суглоба. При переломах виростків гомілки без зміщення роблять пункцію суглоба для аспірації крові і введення 20-40 мл 1% розчину новокаїну. Пошкоджена кінцівка фіксується циркулярною гіпсовою пов'язкою. З 2-го дня рекомендуються вправи для чотириглавого м'яза стегна. Хода за допомогою милиць без навантаження на хвору ногу дозволяється через тиждень. Гіпсову пов'язку знімають через 6 тижнів. Навантажувати ногу дозволяють через 4-4,5 місяці після перелому. При ранньому навантаженні може статися імпресія пошкодженого виростка.

При переломі виростка зі зміщенням застосовується як консервативне, так і оперативне лікування.

У деяких випадках при переломах зі зміщенням, особливо при осколкових, Т і V-подібних переломах може бути застосоване постійне скелетне витягнення. При цьому кінцівку хворого укладають на шину Белера, спицю проводять через кістку п'яти, вантаж по осі гомілки 4-5 кг. Тривалість

лікування цим методом – 4-5 тижнів, після чого кінцівку фіксують гонитною гіпсовою пов'язкою. Подальше лікування таке, як при переломі виростків без зміщення відламків. При переломах виростків зі зміщенням виконують репозицію і накладають гіпсовий лонгет на 6-7 тижнів. При неможливості задовільного зрощення уламків проводять скелетне витягування терміном до 2 місяців. Повне навантаження дозволяють через 3 місяці з моменту травми.

Можливе оперативне лікування з використанням гвинтів, пластин, стрижневих апаратів та апарату Г. Ілізарова в модифікації (рис. 4.12), яке показано при безуспішному консервативному лікуванні. Операцію роблять на 4-5 день після травми: відкриту репозицію перелому і остеосинтез металевими конструкціями. Шви знімають на 12-14 добу, а подальше лікування хворого – як і при переломах виростків без зміщення.

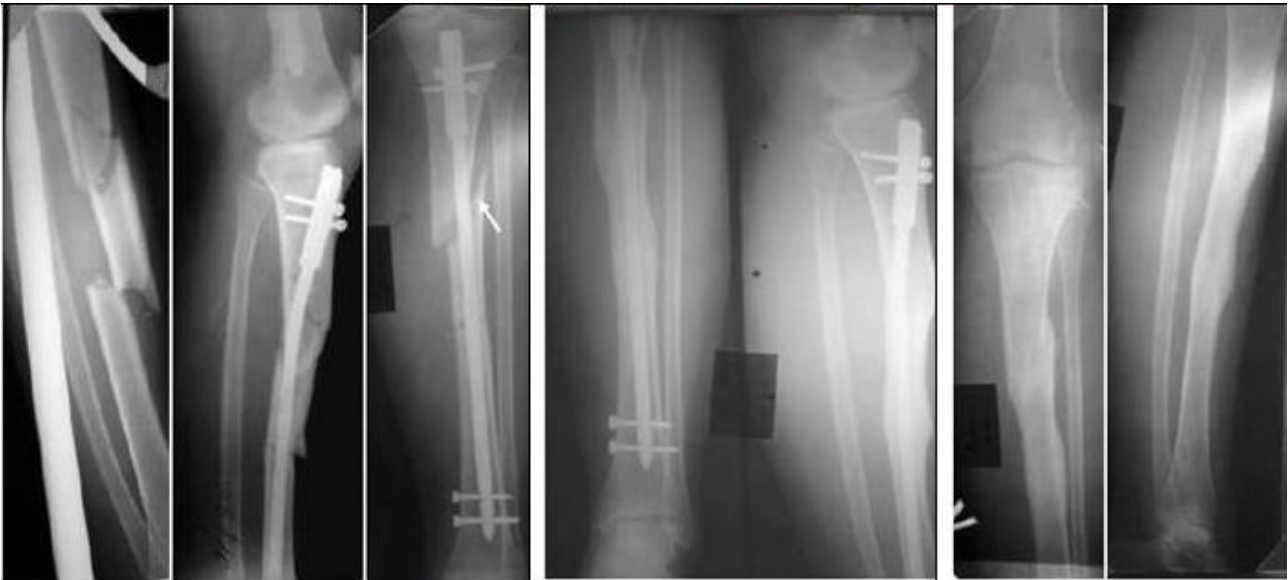

Рис. 4.12. Техніка блокуючого остеосинтезу великогомілкової кістки

ПЕРЕЛОМИ ПРОКСИМАЛЬНОГО ВІДДІЛУ КІСТОК ГОМІЛКИ

Переломи проксимального відділу кісток гомілки зустрічаються рідко, як правило на рівні горбистості великогомілкової кістки, інколи переломи медіального та латерального виростків. Переломи виростків великогомілкової кістки виникають переважно внаслідок непрямой травми і є внутрішньосуглобовими. Виникають, частіше за все, при падінні на прямі ноги

або при відхиленні гомілки назовні чи всередину. Зустрічаються як у жінок, так і у чоловіків та складають від 2 до 11 % по відношенню до всіх переломів гомілки. У випадках падіння з висоти на випрямлені ноги виростки великогомілкової кістки пошкоджуються в 4-6 разів частіше порівняно з виростками стегнової кістки.

Розрізняють переломи зовнішнього виростка (рис. 4.13), переломи внутрішнього виростка, а також Т-подібні і V-подібні переломи обох виростків. Переломи виростків можуть бути компресійними і по типу відколювання. Варіантів переломів велика кількість: від дрібних відривних переломів країв суглобових поверхонь – до повного роздроблення епіфіза.

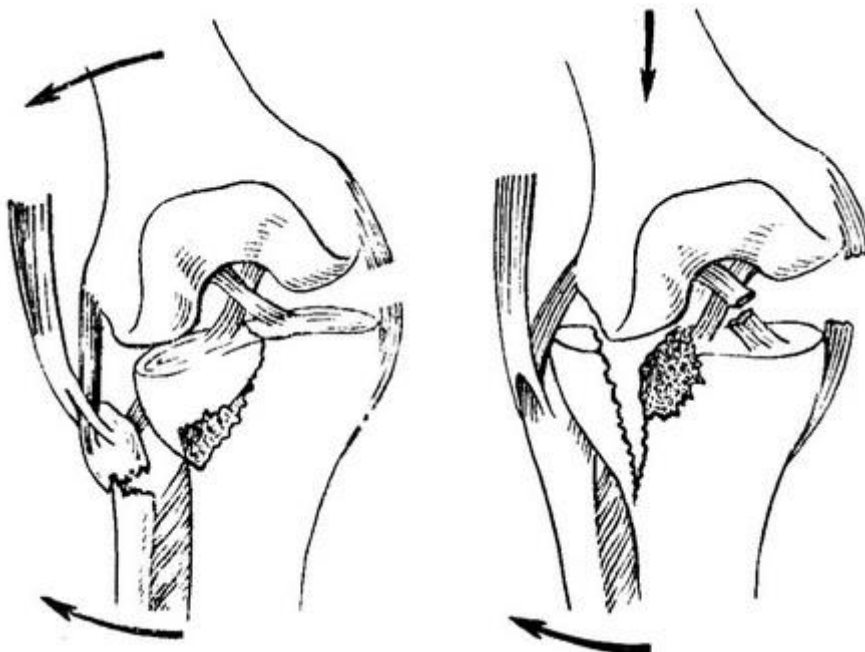


Рис. 4.13. Види переломів зовнішнього виростку великогомілкової кістки

Такі травми нерідко супроводжуються пошкодженням менісків, зв'язок колінного суглобу. Більшість переломів виростків гомілки є внутрішньосуглобовими та супроводжуються гемартрозом. Гемартроз (крововилив в порожнину суглобу) проявляється сильним набряком, при цьому виконується пункція та викачування крові.

Є переломи виростків великогомілкової кістки без зміщення відламків та з їх зміщенням. Слід відзначити, що при тяжких травмах перелом одного або двох виростків, крім їх зміщення, супроводжується пошкодженням меніска або зв'язок колінного суглоба, міжвиросткового підвищення, а при пошкодженні

латерального виростка – переломом голівки або шийки малогомілкової кістки, іноді – з пошкодженням малогомілкового нерва.

При повних переломах виростків є розрив капсули колінного суглоба і суглобових хрящів зі зміщенням відламка з характерною деформацією колінного суглоба: *genu valgum* при порушенні цілісності зовнішнього виростка і *genu varum* – при порушенні внутрішнього.

Підвиросткові переломи виникають, як правило, при падінні з висоти на зігнутий колінний суглоб або при значному прямому ударі в область горбистості великогомілкової кістки.

Перелом міжвиросткового підвищення трапляється при фіксованій кінцівці і різкому повороті тулуба (наприклад, при катанні на лижах або ковзанах чи в інших подібних ситуаціях). Необхідно завжди уважно досліджувати суглобову поверхню великогомілкової кістки, маючи на увазі можливість пошкодження міжвиросткового підвищення, особливо коли є розрив хрестоподібних зв'язок.

Локалізація переломів виростків великогомілкової кістки буде залежати від фізіологічного, варусного або вальгусного положення кінцівки в момент травми.

Механогенез. Варусне або вальгусне положення стегнової кістки з переважною дією навантаження на один із виростків великогомілкової кістки треба розглядати як її позацентрове стискання. Вертикальне навантаження в даних умовах приводить до подвійної дії на великогомілкову кістку: осьове стискання та згинання. Чим далі від осьової лінії точка прикладання дії, тим більше згинаючий момент і тим більше розтягування кісткової тканини на суглобовій поверхні з утворенням розриву на відповідному виростку. Подальше вертикальне розповсюдження тріщини пов'язане з відгинанням виростка, що пошкоджується.

При падінні на нижню кінцівку в фізіологічному положенні з максимальним розгинанням колінного суглоба виростки стегнової кістки спираються на середньозадні відділи суглобових поверхонь великогомілкової кістки. Наявність на задній поверхні метаепіфіза великогомілкової кістки вираженої фізіологічної кривизни, а на передній – «зміцненої» ділянки

компактної і губчастої речовини в області горбистості приводить до позацентрового стискання великогомілкової кістки з закиданням назад.

Такий складний напружений стан супроводжується виникненням первинних розривних тріщин на суглобових поверхнях виростків з їх розповсюдженням косо вниз і назовні. Якщо продовжується навантаження в надгорбистій області, то за рахунок концентрації розтягуючих напружень утворюється «вторинна» зона розриву, від якої магістральна тріщина йде косо вниз і назад з формуванням вторинного перелома.

Удар спереду в область горбистості великогомілкової кістки може сформувати метадіафізарний перелом. Завдяки підвищеній міцності горбистість при безпосередній дії зовнішньої сили в більшості випадків залишається непошкодженою, а виникають тріщини, які проходять вертикально по її краях з розповсюдженням на суглобову поверхню і діафіз. Із суглобової поверхні тріщина переходить на задню поверхню метаепіфіза і, залежно від напрямку вектора навантаження і зміщення кістки, може сформувати перелом одного із виростків.

Зрідка спостерігається відривний перелом горбистості великогомілкової кістки. Частіше це результат прямої травми, інколи – наслідок різкого скорочення сильного чотирьохголового м'яза. Як саму наявність перелома, так і ступінь та напрямок зміщення оцінюють на бічній рентгенограмі.

При компресії проксимального відділу великогомілкової кістки в передньозадньому напрямі збільшується боковий діаметр метаепіфіза і концентрація розтягуючих напружень, які орієнтовані поперечно, на бокових поверхнях. Тут, в першу чергу, утворюються вертикальні або косовертикальні тріщини вздовж горбистості. Вони часто розповсюджуються на суглобові поверхні. В області надгорбистості і часто на задній поверхні між «вертикальними» тріщинами з'являються поперечні з ознаками зколу і викришування компактної речовини. Таке сполучення тріщин формує складні фрагментарно-осколкові переломи. Виділення первинних і вторинних тріщин дозволяє зробити про напрямок компресії.

Компресія суглобових відділів стегнової і великогомілкової кісток дуже часто супроводжується пошкодженнями компактної і губчастої речовини у

вигляді зім'яття, підняття або поверхневого відділення компакти з оголенням губчастої речовини і крововиливами в губчасту речовину.

Як показує практика, подібні поверхневі пошкодження компактної і губчастої речовини утворюються в області не тільки колінного, але й інших суглобів при переїздах через них коліс автомобільного транспорту.

Переломи голівки малогомілкової кістки: ізольовані переломи трапляються, як правило, в результаті прямої травми і можуть ускладнюватися пошкодженням малогомілкового нерва.

Часто перелом голівки або шийки малогомілкової кістки супроводжуються переломом зовнішнього виростка великогомілкової кістки.

Діагностика. При проведенні рентгенологічного дослідження, окрім уточнення характеру зміщення відламків по довжині та ширині, необхідно звернути увагу на ступінь їх поворота навкруги осі. На знімку в бічній проекції необхідно перевірити ступінь нахилу суглобової поверхні великогомілкової кістки до поздовжньої осі цієї ж кістки. У здорової людини кут складає в середньому 85° . Збільшення його є ознакою неприємної у функціональному відношенні деформації – рекурвації.

Діагностика пошкоджень зв'язкового апарату колінного суглоба є одним найважливіших чинників, що забезпечує ефективне лікування пацієнта. На жаль, рентгенологічне обстеження не дає точної картини стану зв'язок, оскільки вони є прозорими для рентгенівських променів. Проте таке обстеження обов'язково проводять, щоб переконатися в наявності або відсутності пошкоджень кісткових тканин, крім того по взаємному розташуванню кісток можна зробити висновок про травми зв'язок і менісків, а також про стан суглобових хрящів. Гарний результат дає огляд і мануальне обстеження фахівцем-травматологом, при якому він визначає взаємну рухливість і розташування кісток гомілки, стегна і надколінка, реакцію пацієнта на рухи суглобу. Найбільш точний діагноз можна поставити за допомогою артроскопічного обстеження і ЯРМТ обстеження. Артроскопічна діагностика є по суті хірургічною втручанням, оскільки припускає введення зонда всередину суглоба. На противагу артроскопії ЯРМТ обстеження є абсолютно безболісним нетравматичним і сучасним методом діагностики.

Лікування. Метою лікування переломів проксимальної частини великогомілкової кістки є відновлення конгруентності суглобової поверхні, правильності осьових взаємовідносин, забезпечення стабільності і функції колінного суглоба.

Для переломів зі зміщенням фрагментів основними показниками, які впливають на віддалені результати і вибір методу лікування, є вираженість кутових деформацій у вигляді зсуву і вдавнення уламків. На розвиток посттравматичного гонартроза у віддаленому періоді більшою мірою впливає наявність посттравматичної залишкової нестабільності в суглобі та порушення осьових взаємовідносин, і в меншій мірі – наявність залишкового неусунутого вдавнення суглобової поверхні.

При **консервативному лікуванні** виконують закриту ручну репозицію з фіксацією гіпсовою пов'язкою, скелетне витягування.

Серед **хірургічних методів лікування** найбільш поширеними є артротомія, реконструкція суглобової поверхні з фіксацією за допомогою пластин і гвинтів, артроскопічні втручання, малоінвазивна артротомія з фіксацією черезшкірно проведеними гвинтами, фіксація за допомогою апаратів зовнішньої фіксації на базі спиць або стрижнів (рис. 4.15).

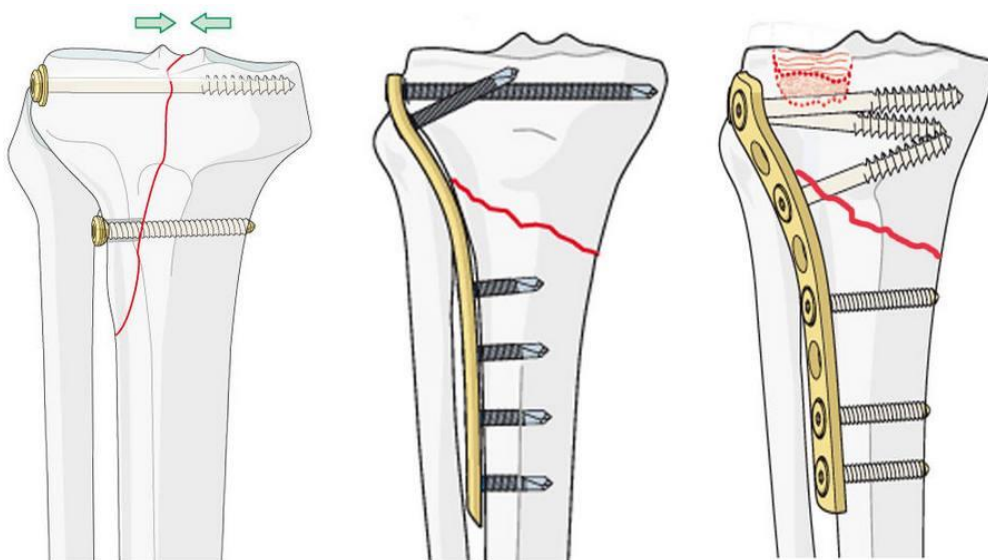


Рис. 4.15. Варіанти остеосинтезу при переломах проксимального (верхнього) відділу великогомілкової кістки

Зліва – остеосинтез стягуючими гвинтами; в центрі – остеосинтез пластиною при позасуглобовому переломі; праворуч – остеосинтез пластиною при вдавненому переломі з кістковою пластиною

Ускладнення при переломах великогомілкової кістки можуть бути як при консервативному, так і при хірургічному лікуванні у виді тромбозу глибоких вен, компартмент-синдрома. Хірургічне лікування переломів голівки великогомілкової кістки сполучено з відносно великою частотою нагноєнь. Повторні зсуви, неправильне зрощення і псевдоартрози зустрічаються при роздроблених переломах. Післятравматичні артрози і нестабільність колінного суглоба зустрічаються дуже рідко, залежно від тяжкості і форми пошкодження.

ПЕРЕЛОМИ ДІАФІЗАРНОГО ВІДДІЛУ КІСТОК ГОМІЛКИ

Перелом діафіза великогомілкової кістки є результатом прямої чи непрямої травми. Якщо міжкісткова мембрана залишається неушкодженою, зміщення відламків по довжині не виникає. Можливий кутовий зсув і зсув по ширині.

Пацієнта турбує біль і набряк в області пошкодження, гомілка деформована, опора на ногу неможлива. Для підтвердження діагнозу роблять рентгенографію у двох проекціях.

Знеболюють місце перелому. При зміщенні відламків проводять репозицію з наступним накладенням гіпсової лонгет строком на 2 місяці. При інтерпозиції м'яких тканин (вклинюванні тканин між відламками) необхідна операція.

Перелом діафіза малогомілкової кістки розвивається внаслідок прямого удару по гомілці ззовні. Травма супроводжується болем в місці перелому і незначним набряком. Пацієнт можливе спиратися на ногу. На відміну від забитого місця гомілки, при переломі малогомілкової кістки з'являється біль при стискуванні збоку гомілки далеко від місця пошкодження. Для підтвердження діагнозу роблять рентгенографію. Хворому накладають гіпсову лонгету на 3-4 тижні.


Діафізарний перелом обох кісток гомілки виникає при ударі по гомілці («бамперний перелом» при ДТП) або непрямій травмі (скручування, згинання). Пряма травма зазвичай стає причиною багатоскалкових переломів кісток гомілки. При згинанні утворюється трикутний осколок на внутрішньому боці

викривлення, а при скручуванні виникають гвинтоподібні переломи кісток гомілки.

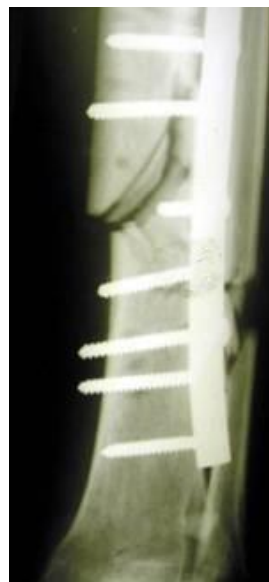Пацієнт скаржиться на різкий біль в області пошкодження. Гомілка набрякла, синюшна, деформована. Спостерігається відхилення стопи назовні. Визначається крепітація і патологічна рухливість відламків. Опора на пошкоджену ногу неможлива. Для підтвердження роблять рентгенографію у двох проекціях.

При переломах кісток гомілки без зміщення можливості отрепонувати відламки і утримати їх у правильному положенні проводять скелетне витягування протягом 4 тижнів. Далі накладають гіпсовий лонгет терміном на 3-4 місяці.

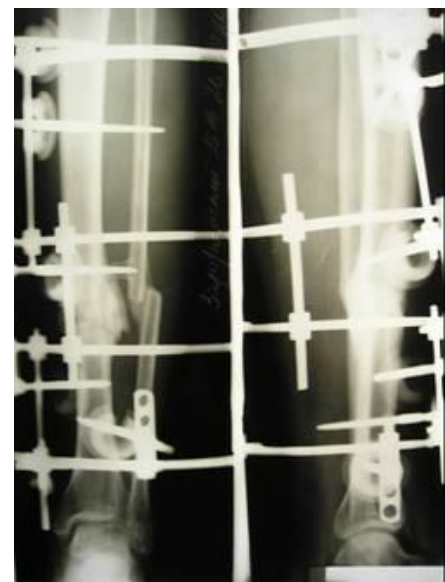Якщо неможливо зіставити й утримати відламки, інтерпозиції м'яких тканин, а також для скорочення термінів лікування та ранньої активізації хворого травматологи застосовують оперативне лікування (рис. 4.16). Використовуються гвинти, стрижні, що блокуються, гвинти та апарати зовнішньої фіксації.



Апарат Г.А. Ілізарова



Пластина АО



Позавогнищевий апарат по Г.А. Ілізарову

Рис. 4.16. Види остеосинтезу при переломах гомілки

ПЕРЕЛОМИ ДИСТАЛЬНОГО ВІДДІЛУ КІСТОК ГОМІЛКИ

Переломи дистального відділу кісток гомілки виникають переважно при падінні з великої висоти, або при автомобільних катастрофах. Названі механізми можуть викликати переломи великогомілкової кістки безпосередньо над щиколоткою.

Діагностика. Клінічними ознаками перелому є біль, набряк, нездатність до ходьби. Точна діагноз ставлять при рентгенологічному дослідженні або під час операції. Дуже важлива клінічна оцінка ушкоджень м'яких тканин, периферичного кровообігу і нервів. Компресійні переломи часто спостерігаються у пацієнтів із множинними травмами, тому варто пам'ятати про те, що переломі пілона можуть супроводжувати інші ушкодження в силовому ланцюжку плюсна-хребет. У пацієнтів, що знаходяться у свідомості, такі ушкодження повинні виключатися клінічно, а в сумнівних випадках, або в пацієнтів з порушеннями свідомості – рентгенологічно. Передньозадні і бічні оглядові знімки дозволяють точно визначити характер перелому. Комп'ютерна томографія дає точне орієнтування перед пізньою реконструкцією, і дозволяє зробити точну оцінку досягнутого відновлення. При підозрі на ушкодження судини роблять доплеровську ехографію або ангіографію. При інтраопераційній діагностиці можна виявити положення, величину і глибину можливих удавлень суглобної поверхні пілона, ушкодження хряща таранної кістки. Типовими супутніми ушкодженнями є ушкодження м'яких тканин, нервів і судин. Переломи пілона можуть супроводжувати переломи таранної і п'яtkової кісток. Рентгенологічно часто виявляються ушкодження хряща таранної кістки. Якщо перелом виник при падінні з великої висоти або при дорожньо-транспортному випадку, то для виключення травми грудей і живота необхідно проводити рентгенологічне дослідження грудної клітки і сонографію органів черевної порожнини.

Лікування. При консервативному лікуванні переломів дистального відділу гомілки іммобілізацію суглоба роблять на 6-10 тижнів. Після спадання набряку, наприкінці першого тижня на гомілку може бути накладений циркулярний гіпс, який може бути замінений на гіпсову пов'язку, яка дозволяє ходити.

Після хірургічного лікування призначають знеболюючі засоби, антибіотики. Час консолідації залежить від форми перелому. Прості оскольчасті переломи зростаються через 6-8 тижнів. Після широкої реконструкції суглобної поверхні, особливо після аутоспонгіозної трансплантації, консолідація можлива тільки через 12-16 тижнів. Після остеосинтеза дистального відділу великогомілкової кістки імпланти розташовані безпосередньо під шкірою, тому їх після консолідації перелому варто видаляти.

Після операції можуть спостерігатися такі ускладнення, як некроз м'яких тканин, інфекція, недостатня репозиція. При глибокому некрозі м'яких тканин, необхідно якомога раніше приймати рішення про закриття м'яких тканин вільним шкірним шматком. При інфікуванні рани в процес можуть бути включені не тільки кістки, але і гомілковостопний суглоб, який повинен бути обстежений. При кутовому зсуві в пізньому періоді може застосовуватися остеотомія.

Переломи щиколоток. Переломи щиколоток складають 20-22% від усіх пошкоджень кісток скелету.

За механізмом травми розрізняють: пронаційні (аддукційні) переломи кісточок (при підвертанні стопи всередину); супінаційні (абдукційні) переломи кісточок (при підвертанні стопи назовні).

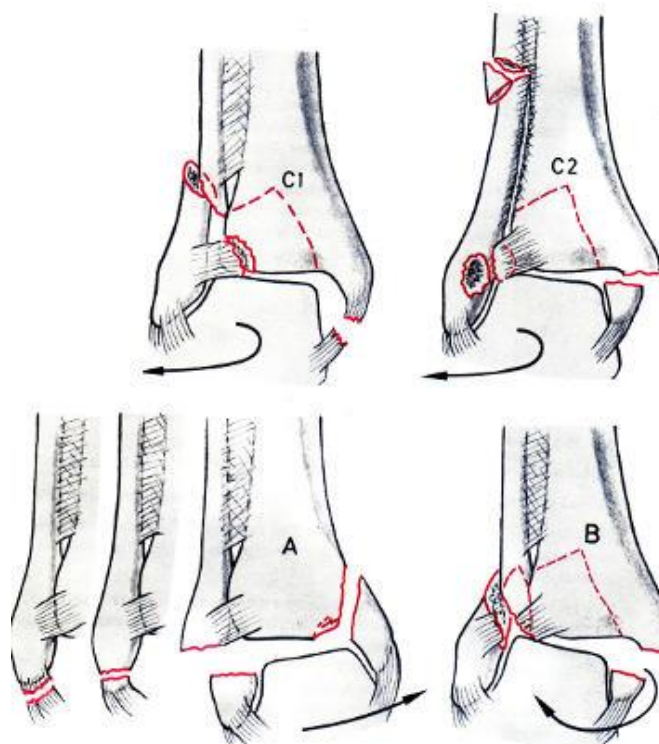


Рис. 4.17. Переломи щиколотки зі зміщенням і без зміщення

Механізм травми – прямий та непрямий.

Клініка: біль, набряк, обмеження функції гомілково-ступневого суглобу. Суглоб деформований, переважно через набряк у місці ушкодження. При пальпації – локальний біль, патологічна рухливість, крепітація. Рентгенодіагностика підтверджує діагноз.

Консервативне лікування переломів кісточок. Анестезія перелому, репозиція, накладення гіпсової лонгет.

Репозиція переломів щиколоток за рахунок тракції по вісі гомілки за стопу з протитягою за стегно, усунення зовнішнього підвивиху, мануальна компресія міжгомілкового синдесмозу. Накладається гіпсова пов'язка («чобіток») терміном від 6-8 тижнів залежно від виду перелому.

У деяких випадках через виражену нестабільність, і небезпеки повторного зсуву або необхідності контролю за станом м'яких тканин, фіксація переломів гіпсовою пов'язкою неможлива. У випадках, коли операція не може бути зроблена операція, варто застосувати лікування за допомогою кісткового витяжіння. Після репозиції і повного монтажу системи кісткового витяжіння роблять рентген контроль. Альтернативний метод – це фіксація за допомогою зовнішнього фіксатора. Якщо стан м'яких тканин або загальні протипоказання не дозволяють використовувати кісткове витяжіння або апарат зовнішньої фіксації при нестабільних переломах з вивихом – можна зробити тимчасову трансартикулярну фіксацію спицями.

Оперативне лікування показане при відкритих переломах, переломах при значному закритому ушкодженні м'яких тканин, зміщених переломах типу А, незначно або чітко зміщених переломах типу В, переломах типу В с ушкодженням синдесмозу, переломах типу С, зміщених переломах внутрішньої щиколотки, заднього краю. Застосовують апарат позавогнищевої фіксації при переломі кісточок.

Найбільш сприятливий час для остеосинтеза – перші 6-8 годин після травми - час поки існує тільки гематома і не утворилися епідермальні міхури і великий набряк. Якщо ж епідермальні міхури або сильний набряк уже мають, з операцією варто почекати 4-6 днів, поки набряк не буде знятий завдяки піднятому положенню ноги, медикаментозному лікуванню або кріотерапії. У виняткових випадках прибігають до остеосинтезу спицями. При стандартному

підході спочатку варто стабілізувати зовнішню щиколотку, а потім перейти до ушкодження внутрішньої.

Лікування відкритих переломів щиколоток роблять відповідно до загальних правил лікування відкритих переломів. Якщо стан м'яких тканин настільки тяжкий, що неможливо виконати внутрішній остеосинтез, положення блоку таранної кістки може бути зафіксоване за допомогою зовнішнього фіксатора. Внутрішній остеосинтез роблять після загоєння ран м'яких тканин. При переломах з ушкодженням м'яких тканин середньої тяжкості і великим заднім фрагментом іноді можна використовувати комбінацію пластинки для малої гомілкової кістки і медіально-зовнішній фіксатор.

ПЕРЕЛОМИ П'ЯТКОВОЇ КІСТКИ

Переломи п'яtkової кістки зустрічаються у 3-4 % від переломів усіх кісток. Близько 75% цих переломів є внутрішньосуглобовими, але небезпека післятравматичного артроза не є головною проблемою. Головним завданням лікування переломів є не тільки реконструкція суглобної поверхні, але і відновлення висоти, ширини і довжини п'яtkової кістки, тому що всі деформації її ведуть до порушення статичного і динамічного балансу функціональної єдності гомілка-стопа.

Клініка: набряк, крововилив у задньому відділі стопи, болісна пальпація у задній ділянці, позитивний симптом осевого навантаження (опора на травмовану кінцівку неможлива через біль) (рис. 4.18).

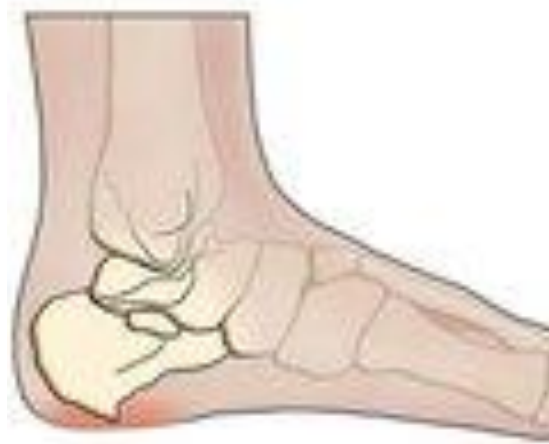

Рис. 4.18. Перелом п'яtkової кістки

Механізм травми. При падінні на п'яти сила тяжіння всього тіла передається через кістки гомілки на таранну кістку, яка вклинюється в п'яткову кістку і розколює її на частини. Вид перелому п'яткової кістки і напрямок зміщення її відламків залежать від висоти падіння і положення стопи в момент удару об землю. Виділяють внутрішньо- і позасуглобові переломи кісток п'ят.

Позасуглобові переломи становлять 20% від загальної кількості переломів п'яткової кістки, поділяються на переломи тіла і горба п'яткової кістки. Переломи горба, в свою чергу, поділяються на горизонтальні і вертикальні, відриви серединного горба і переломи по типу «дзьоба».

До групи внутрішньосуглобових переломів включають переломи п'яткової кістки, лінія яких поширюється в область підтаранного суглобу.

Переломи кісток п'ят можуть бути компресійними, ізольованими і крайовими, без зміщення і зі зміщенням відламків.

Існує три основні типи відривних переломів горба п'яткової кістки (рис. 4.19):

1. З великим за розмірами відірваним уламком;
2. З малим за розмірами відірваним уламком;
3. З фрагментацією відірваного уламка.

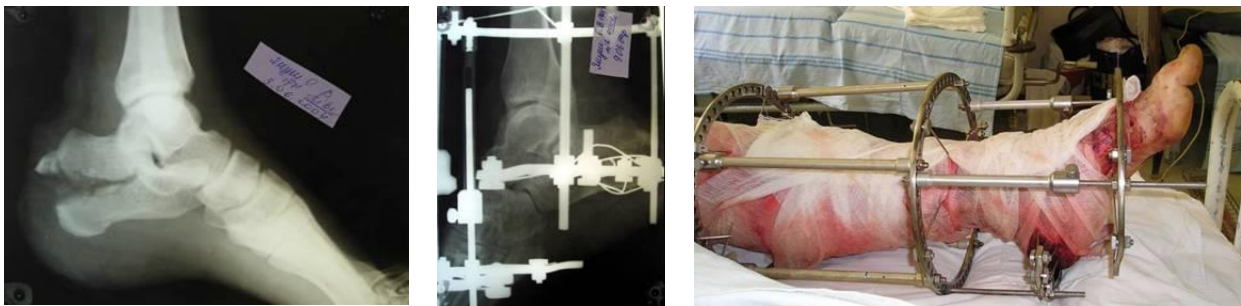


Рис. 4.19. Відкритий перелом п'яткової кістки.

Термічні ураження м'яких тканин гомілки. Пацієнт Я., 68 років

Симптоми перелому п'яткової кістки. Пацієнт скаржиться на біль в області п'яти. При огляді виявляється набряк п'яти, що поширюється до Ахіллового сухожилля, розширення п'яти, гематома в центрі підошви.

Пальпація місця пошкодження викликає різкий біль, опора на ногу неможлива. Рухи в гомілковостопному суглобі збережені.

Переломи кісток п'ят іноді залишаються непоміченими на фоні ушкоджень хребта і щиколоток, що супроводжуються яскравою симптоматикою. Тому всі пацієнти з характерним механізмом травми (падіння на ноги з висоти більше 1,5 м) і перерахованими вище травмами повинні бути оглянуті для виключення переломів кісток п'ят. Для підтвердження діагнозу та уточнення ступеня зміщення фрагментів роблять рентгенографію у трьох проекціях. Про вираженість патологічних змін свідчить зміна кута Белера (кут горба п'яtkової кістки).

Лікування перелому п'яtkової кістки. Переломи п'яtkової кістки без зміщення лікуються травматологом консервативно. Проводиться іммобілізація гіпсовою лонгетою від коліна до пальців стопи строком на 3-8 тижнів. Незалежно від відсутності або наявності зміщення фрагментів пацієнту строго забороняють наступати на ногу, оскільки раннє навантаження може викликати вторинне зміщення відламків. Надалі призначають ЛФК, фізіолікування, масаж. Хворому рекомендують носити ортопедичне взуття із супінаторами як мінімум протягом 6 місяців.

При переломі п'яtkової кістки зі зміщенням виконують репозицію під місцевою анестезією. Особливо складним є лікування багатоскалкових компресійних переломів тіла п'яtkової кістки, що супроводжуються великим зміщенням кісткових фрагментів, пошкодженням суглобових поверхонь таранної і п'яtkової кісток. При неефективності закритої репозиції виконують остеосинтез з використанням апарата Ілізарова (рис. 4.20). Застосовувати накістковий і внутрішньокісткові металоконструкції необхідно обережно через велику небезпеку ускладнень.

Хірургічне лікування відривного (авульсивного) перелому горба п'яtkової кістки. При закритих пошкодженнях для доступу до місця перелому використовуються вертикальний задньолатеральний, або комбінація задньолатерального із задньомедіальним розрізи.

Переваги LCP пластин при переломах п'ятки:

- моделюються на місці;
- можливість позиціонування шурупів, які залишаються в кістці;

- жорстка стабільна фіксація;
- застосування при остеопорозі та погані якості кістки.

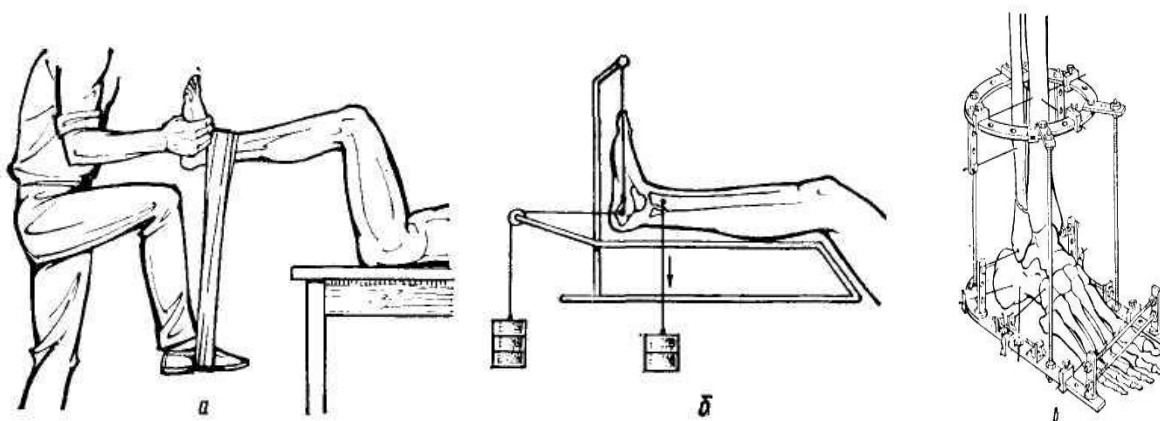


Рис. 4.20. Репозиція при переломі Десто: а – за В.В. Гориневським; б – скелетним витяганням за А.В. Капланом; в – апаратом Ілізарова

У віддаленому періоді після переломів п'яткової кістки часто розвивається посттравматична плоскостопість, деформація стопи, артрози суглоба Шопара і підтаранного суглоба. Можливе утворення кісткових виступів, що порушують опорну функцію кінцівки.

ПЕРЕЛОМИ ТАРАННОЇ КІСТКИ

Таранна кістка має такі особливості, що відрізняють її від інших кісток стопи. По-перше, через таранну кістку на стопу передається тиск усієї тяжкості людського тіла. По-друге, таранна кістка є єдиною кісткою стопи, до якої не прикріплюється жоден м'яз. По-третє, таранна кістка відіграє значну роль у формуванні склепінь стопи. Переломи таранної кістки зустрічаються в травматології рідко (близько 3% від загальної кількості переломів кісток стопи), відносяться до групи складних ушкоджень кісток стопи і нерідко поєднуються з іншими ушкодженнями (переломами кісточок, вивихами стопи, переломами інших кісток стопи). Розрізняють переломи тіла, голівки, шийки, латерального або заднього краю таранної кістки.

Переломи таранної кістки частіше є результатом непрямой травми (підвертання стопи, стрибок, падіння з висоти), рідше причиною пошкодження стає здавлення стопи або прямий удар важким предметом.

Симптоми. Пацієнт скаржиться на різкі болі в пошкодженій області. Стопа і гомілковостопний суглоб набряклі, на шкірі видно крововиливи, переважно – в області внутрішньої кісточки. При зміщенні відламків виявляється деформація. Рухи в гомілковостопному суглобі практично неможливі через біль. Визначається різкий біль при пальпації на рівні суглобової щілини, причому при переломах шийки біль сильніший спереду, а при переломах заднього відростка – по задній поверхні назовні від Ахіллового сухожилля. Для підтвердження перелому таранної кістки, визначення його локалізації, виявлення характеру і ступеня зміщення фрагментів виконують рентгенографію у 2-х проекціях.

Лікування. При переломі зі зміщенням показана невідкладна репозиція уламків. Слід враховувати, що при збільшенні давності травми зіставлення кісткових фрагментів різко утруднюється або зовсім стає неможливим. Невдача закритої репозиції є показанням до відкритого вправлення або накладення скелетного витягнення.

При переломах заднього відростка гіпс накладається на 2-3 тижні, при інших переломах таранної кістки – на 4-5 тижнів. З 3-4 тижня пацієнту рекомендують виймати пошкоджену ногу з шини і робити активні рухи у гомілковостопному суглобі.

У подальшому призначають ЛФК, масаж і фізіолікування. Відновлення працездатності відбувається через 2,5-3 місяці. Протягом року після травми хворим рекомендують носити супінатори для попередження травматичного плоскостопості.

Переломи човноподібної кістки. Цей різновид переломів кісток стопи, як правило, виникає в результаті прямої травми, рідше причиною такого перелому стає її здавлення між клиноподібними кістками і голівкою таранної кістки. Нерідко переломи човноподібної кістки поєднуються з іншими переломами кісток стопи.

Симптоми. Опора на ногу обмежена через біль. Виявляється припухлість. Пальпація човноподібної кістки, поворот стопи досередини і назовні, а також відведення і приведення стопи викликають різкий біль в області перелому. Для підтвердження перелому човноподібної кістки виконують рентгенограми у 2-х проекціях.

Лікування. При переломах човноподібної кістки без зміщення кісткових фрагментів травматологом накладається циркулярна гіпсова пов'язка з ретельно відмодельованою стопою. При переломах зі зміщенням проводиться репозиція. Якщо відламки неможливо відрепонувати або утримати, виконується відкрите вправлення. Фіксація гіпсовою пов'язкою здійснюється протягом 4-5 тижнів.

Переломи кубовидної і клиноподібних кісток. Причиною травми зазвичай стає падіння важкого предмета на тильну сторону стопи. М'які тканини в області пошкодження набряклі. Виявляється біль при пальпації, тиску, поворотах стопи досередини і назовні. Для підтвердження цього виду переломів кісток стопи велике значення має рентгенографія. Лікування – циркулярна гіпсова пов'язка на термін 4-5 тижнів. Протягом року після такого перелому кісток стопи пацієнт повинен носити супінатор.

Переломи плеснових кісток. Переломи плеснових кісток по частоті посідають перше місце серед усіх переломів кісток стопи. Зазвичай виникають при прямому впливі травмуючої сили (здавлення стопи, падіння важкого предмета або переїзд стопи колесом). Можуть бути множинними або поодинокими. Залежно від рівня ушкодження виділяють переломи голівки, шийки та тіла плеснових кісток.

Одиночні переломи плеснових кісток дуже рідко супроводжуються значним зміщенням фрагментів, оскільки залишилися цілими кістки плесна, виконують функцію природної шина, утримують відламки від зсуву.

Симптоми. При одиночних переломах плеснових кісток виявляється локальний набряк на тильній стороні і підшві, біль при опорі і пальпації. Множинні переломи плеснових кісток супроводжуються вираженим набряком усієї стопи, крововиливами, болем при пальпації. Опора утруднена або неможлива через біль. Можлива деформація стопи. Діагноз підтверджується даними рентгенографії у 2-х проекціях, а при переломах підстави кісток плесна – у 3-х проекціях.

Лікування. При переломах кісток плесна без зміщення накладають задню гіпсову шину терміном на 3-4 тижні. При переломах зі зміщенням проводять закриті вправлення, виконують відкритий остеосинтез або накладають скелетне витягування. Термін фіксації при таких переломах кісток

стопи подовжується до 6 тижнів. Потім пацієнту накладають спеціальну гіпсову пов'язку «з каблучком», а в подальшому рекомендують використовувати ортопедичні вкладки.

Переломи фаланг пальців стопи. Цей різновид переломів кісток стопи, як правило, виникає при прямому впливі травмуючої сили (падіння важкого предмета, удар по пальцях). Переломи середньої та нігтьової фаланг пальців у подальшому не порушують функцію стопи. Неправильне зрощення переломів основних фаланг може призводити до розвитку посттравматичних артрозів плюснефалангових суглобів, обмеження рухливості і болем при ходьбі.

Симптоми. Травмований палець посинілий, набряклий, різкий біль при рухах, пальпації і осьовому навантаженні. Переломи нігтьової фаланги часто супроводжуються утворенням піднігтьової гематоми. Для підтвердження переломів фаланг виконують рентгенограми в 2-х проекціях.

Лікування. При переломах фаланг пальців стопи без зміщення накладають задню гіпсову шину. При зміщенні відламків виконують закриту репозицію. Кісткові фрагменти фіксують спицями. При переломах нігтьової фаланги без зміщення можлива іммобілізація з використанням лейкопластирної пов'язки. Термін фіксації залежить від тяжкості перелому і становить від 4 до 6 тижнів.

Перелом пальця ноги. Відповідно до прийнятої в медицині класифікації розрізняють такі переломи пальців ніг: закриті або відкриті, зі зміщенням або без зміщення, неповні або повні, розташовані на нігтьовій, середній або основній фаланзі; до цієї ж групи відносять і поєднані переломи.

Симптоми переломів пальців ніг можуть бути як абсолютними, так і відносними.

До абсолютних відносять: неприродне положення, патологічну рухливість, характерний хрускіт при натисканні (крепитацію).

Відносними симптомами є: різкий біль, у тому числі і при русі, набряк, порушення функцій, підшкірний або піднігтьовий крововилив.

Інтенсивність відносних симптомів прямо залежить від локалізації перелому. Щоб поставити точний діагноз і переконатися в наявності перелому пальця ноги, крім наявних відносних і абсолютних ознак, лікарю необхідно

провести докладне опитування пацієнта і переконатися у фактичних об'єктивних змінах на рентгенограмі.

Особливий випадок: перелом великого пальця ноги. У першу чергу відміна великого пальця ноги від інших полягає в кількості фаланг – їх дві. Функціонально на нього припадає основне навантаження при ходьбі. **Саме переломи великого пальця ноги часто бувають внутрішньосуглобовими, характеризуються різким болем і втратою функцій.** При переломі великого пальця ноги синюшність і набряк можуть поширитися на всю поверхню стопи та інші пальці.

Тактика лікування перелому пальця ноги. Характер перелому пальця ноги впливає на вибір лікування. При відкритому переломі необхідно відновити нормальне положення осколків кістки і оточуючих тканин (репозиція), знерухомити палець (імобілізація). У цьому випадку також обов'язкова антибактеріальна терапія.

Якщо локалізація травми знаходиться в області нігтьової фаланги, лікування перелому пальця ноги починають із знеболення. Потім з-під нігтьової пластини видаляють кров'яний згусток, проводять імобілізацію і фіксацію кістки.

Лікування перелому пальця ноги в області середньої і основної фаланги найчастіше вимагає накладення підшовної гіпсової лонгет на 1-1,5 місяці.

Якщо порушення цілісності кісток пальця ноги локалізоване всередині суглоба, то необхідне хірургічне лікування з допомогою спиць, а в деяких випадках і апарату Ілізарова. Після закінчення курсу лікування також необхідний повторний рентгенологічний знімок. Навантаження на раніше зламаній палець слід обмежити.

Перша допомога при підозрі на перелом пальця ноги: потрібно підняти ногу, щоб забезпечити відтік крові і зменшення набряку тканин в місці травми, а також прикласти до хворого місця холод на 15 хвилин. Подібні заходи рекомендовані також у перші кілька діб після травми.

Для профілактики переломів пальців ніг рекомендується носіння зручного взуття з ортопедичною устілкою.

ВНУТРІШНЬОСУГЛОБОВІ ПЕРЕЛОМИ

Приблизно 75% переломів п'яtkової кістки є внутрішньосуглобовими.

У світі найбільш вживана класифікація Sanders R. (1993), яка базується виключно на комп'ютерно-томографічному дослідженні стопи, і тому є поки що неприйнятною для нашої країни. Класифікація P. Essex-Lopresti (1952) базується тільки на рентгенологічному дослідженні, а саме – на латеральній рентгенографії стопи, і тому нині є більш прийнятною для переважної більшості лікарів України. Згідно з цією класифікацією всі переломи із пошкодженням підтаранного суглоба поділяються на чотири типи.

Відривний перелом передньо-латерального відростка п'яtkової кістки із пошкодженням суглобової фасетки п'яtkово-кубоподібного суглоба

Рентгенологічна діагностика. Проста латеральна (бокова) рентгенографія стопи та косо-латеральна передньозадня рентгенографія стопи у проекції з кутом пронації стопи 15°.

Лікування. Залежно від ступеню зміщення відірваного уламку лікування може бути як консервативним, так і оперативним.

Консервативне лікування. Переломи без зміщення, а також зі зміщенням відірваного уламку не більше 2 мм є показанням до консервативного лікування, полягає у іммобілізації ураженої кінцівки задньою гіпсовою лонгетою від кінчиків пальців до верхньої третини гомілки з нейтральним положенням стопи терміном на 4-5 тижнів.

Оперативне лікування. Показанням до операції є зміщення відірваного фрагмента більше 2 мм, що виявляється на латеральній рентгенограмі. При досить великому розмірі відірваного уламка фіксація виконується за допомогою малого спонгіозного гвинта та спиці Ілізарова, при малому – його фіксують двома стягуючими мінігвинтами.

При дуже малих розмірах уламка або його фрагментації – уламок або його фрагменти видаляють та підшивають черезкістковими швами проксимальний кінець біфуркаційної зв'язки до п'яtkової кістки.

Перелом з пошкодженням задньої суглобової фасетки підтаранного суглоба п'яtkової кістки

Рентгенологічна діагностика. Стандартне чотирьохпроекційне обстеження, а саме: проста латеральна (бокова) рентгенографія стопи, коса проекція Бродена (передньозадня рентгенографія підтаранного суглоба під кутом 30-40° внутрішньої ротації кінцівки, передньозадня проекція стопи, а також аксіальна (тангенціальна) рентгенограма п'яти у проекції Харріса.

Комп'ютерна томографія на сьогоднішній день є абсолютно необхідним та показаним дослідженням при цих пошкодженнях.

Лікування. Консервативне лікування.

Показання: незначне (не більше 2 мм) зміщення уламків, вік хворого більше 60 років.

Наявність протипоказань до відкритої репозиції та внутрішнього остеосинтезу переломів, а саме:

- тяжкий загальний стан хворого;
- термін більше 3-х тижнів з моменту травми;
- наявність у хворого захворювань, пов'язаних із важкою артеріальною оклюзією судин нижніх кінцівок, або тривалий стаж паління тютюну;
- наявність проблем із м'якими тканинами в області стопи і гомілковостопного суглоба (трофічні виразки, гнійничкові захворювання, екскоріації шкіри, епідермальні пухирі);
- наявність у хворого некомпенсованого, інсулін-залежного цукрового діабету;
- ненадійність і непередбачуваність поведінки хворого (алкоголізм, наркоманія, психічні захворювання) у післяопераційному періоді.

Консервативне лікування таких пошкоджень – гіпсова іммобілізація – застосовується протягом тільки перших 7-14 діб з моменту травми. Переломи добре лікуються підвищеним положенням кінцівки протягом перших діб, симптоматичною знеболюючою та протинабряковою терапією з наступною активною мобілізацією гомілковоступеневого суглоба та суглобів стопи без вагового навантаження протягом 9-12 тижнів із застосуванням фізіотерапевтичного лікування.

Оперативне лікування. Оперативне лікування свіжих внутрішньосуглобових переломів п'яtkової кістки показане при:

- неконгруентності суглобових поверхонь у задньому підтаранному суглобі, що видно на латеральній рентгенограмі, а саме: депресія (вдавлення) задньої суглобової фасетки більше ніж на 2 мм або її ротація при язикоподібному типі перелому;
- зменшення п'яtkово-таранного кута Белера, що видно на латеральній рентгенограмі < 20 градусів;
- збільшення ширини п'яtkової кістки більше ніж на 20%, що видно на аксіальній рентгенограмі;
- неконгруентність суглобових поверхонь у задньому підтаранному суглобі та зміщення уламків задньої суглобової фасетки більше ніж на 2 мм, що видно на комп'ютерній томограмі, виконаній в коронарній площині.

Оперативне лікування переломів типу A1 («відкритий качиний дзьоб»)

Оперативне втручання бажано виконувати у перші 6-12 годин з моменту травми або після 7-10 доби з моменту пошкодження, але не пізніше трьох тижнів. Для доступу використовується вертикальний дугоподібний задньо-латеральний розріз.

Остаточна фіксація виконується за допомогою двох спонгіозних гвинтів.

Оперативне лікування переломів типу A2 (із переломом сустентакулярного відростку)

У зв'язку з тим, що діагностика цього перелому складна та потребує обов'язкового застосування комп'ютерної томографії, в основному оперативне втручання виконується у плановому порядку після 7-10 доби з моменту пошкодження. Для хірургічного доступу використовується дугоподібний або поздовжній медіальний розріз над місцем перелому сустентакулярного відростку. Стабільна внутрішня фіксація виконується за допомогою стягуючого гвинта і деротаційної спиці.

Оперативне лікування при переломах типу В1

Для оперативного лікування тільки цього типу внутрішньосуглобових переломів п'яткової кістки може застосовуватись методика закритої одномоментної аксіальної репозиції уламків за Essex-Lopresti (за умови обов'язкового рентгенологічного контролю під час операції та вдалого результату виконання репозиції). При невдалому виконанні закритої репозиції (що підтверджується кінцевим рентгенконтролем) або неможливості покрокового рентгенологічного контролю під час операції має бути застосована відкрита репозиція та інші засоби внутрішньої фіксації уламків.

Одномоментну закриту аксіальну репозицію уламків стрижнем Шанца найкраще виконувати у перші 6-12 годин з моменту травми або після зменшення місцевого набряку через 7-10 діб з моменту пошкодження, але не пізніше трьох тижнів з моменту травми. При задовільному положенні уламків п'яткової кістки (на контрольних латеральній та аксіальній рентгенограмах) їх фіксують черезшкірно проведеним пучком спиць Ілізарова, а репонуючий стрижень Шанца видаляють. Спиці вводяться із задньої та задньопідошовної поверхні п'яткової кістки трансартикулярно (у таранну та кубоподібну кістки). Після цього на кінцівку накладають вікончату гіпсову пов'язку від кінчиків пальців стопи до верхньої третини гомілки із кутом згинання стопи по відношенню до гомілки – 90°.

Другий можливий варіант фіксації без застосування спиць – коли стрижень Шанца не видаляють, а вгіпсовують його в репонуючому положенні у гіпсову пов'язку. У післяопераційному періоді виконують санацію м'яких тканин у місцях введення спиць, з перших днів дозволяють ходьбу за допомогою милиць без вагового навантаження на уражену кінцівку. Через 4-6 тижнів спиці або стержень видаляють, а зовнішню іммобілізацію продовжують ще на 4-6 тижнів.

Оперативне лікування при переломах типу В1,2, С1,2, D

Основний спосіб оперативного лікування цих типів переломів є відкрита репозиція та внутрішня фіксація пластиною із гвинтами.

Термін операції. Оптимальним терміном виконання оперативного втручання є 10-а доба з моменту пошкодження, але не пізніше трьох тижнів. При оперативному втручанні застосовують такі основні принципи:

1. Зовнішній (латеральний) шкірний L-подібний хірургічний доступ.
2. Підокістна артротомія підтаранного суглоба.
3. Анатомічна репозиція суглобових поверхонь з реконструкцією висоти, ширини і довжини п'яtkової кістки з наступною провізорною фіксацією спицями Ілізарова.
4. Вільна кісткова аутопластика при наявності значного субхондрального кісткового дефекту.
5. Фіксація суглобових фрагментів задньої фасетки підтаранного суглоба гвинтом.
6. Остаточна фіксація фрагментів перелому спеціальною п'яtkовою пластиною.

Післяоперативне ведення хворого. У післяопераційному періоді протягом першої доби застосовують місцеву гіпотермію, прооперовану кінцівку на 3-4 доби зафіксують піднесеному положенні на шині Белера, зовнішню іммобілізацію гіпсовою лонгетою використовують тільки протягом 7-10 днів, після чого починають активні і пасивні рухи в суглобах стопи та гомілковостопному суглобі. Ходьбу за допомогою милиць без вагового навантаження на кінцівку дозволяють з третього дня після оперативного втручання. Шви з післяопераційної рани знімають на 14-16 добу з моменту операції. Дозоване вагове навантаження на прооперовану кінцівку дозволяють з 8 тижня після операції, повне – з 12 тижня. Видалення металевих фіксаторів рекомендують провести через 8-12 місяців.

ПЕРЕЛОМО-ВИВИХИ ПЛЕСНОВИХ КІСТОК У ЗАПЛЕСНО-ПЛЕСНОВОМУ СУГЛОБІ (СУГЛОБІ ЛІСФРАНКА)

Рентгенологічна діагностика має базуватись на обов'язковому виконанні рентгенограм у трьох проекціях (передньо-задній, боковій та латеральній косій з кутом пронації стопи 30-45°). Комп'ютерно-томографічні обстеження у сагітальній та аксіальній проекціях, 3-D реконструкція стопи також можуть бути застосовані у сумнівних випадках з суперечливою рентгенологічною картиною. Якщо механізм травми та клінічна картина

викликають підозру про пошкодження заплесно-плеснових суглобів, а трьохпроекційне рентгенологічне обстеження патології не виявляє – обов'язково потрібно виконати бокову (латеральну) рентгенограму під ваговим навантаженням. Підвивих плеснових кісток у заплесно-плеснових суглобах більше 2 мм на цій рентгенограмі свідчить про пошкодження та потребує адекватного лікування.

Класифікація. Для визначення характеру пошкодження заплесно-плеснового суглоба в основному використовують класифікацію Р. Hardcastle (1982). Згідно з цією класифікацією всі перелоμο-вивихи плеснових кісток залежно від напрямку зміщення поділяються на три основні групи:

Ізольований тип – це найчастіше перелоμο-вивих першої або другої плеснових кісток (дуже рідко четвертої та п'ятої) із вивихом (підвивихом) основ плеснових кісток у дорзальному напрямку.

Гомолатеральний тип перелоμο-вивиху, який підрозділяється на два підтипи:

а) перелоμο-вивихи 2-3-4-5 плеснових кісток із вивихом (підвивихом) їх основ у латеральному та дорзальному напрямку при інтактній першій плесновій кістці;

б) перелоμο-вивихи кісток усього плеснового ряду із вивихом (підвивихом) їх основ у латеральному та дорзальному напрямку.

Дивергуючий тип перелоμο-вивиху. Цей тип характеризується вивихом (підвивихом) першої плеснової кістки медіально та вивихом (підвивихом) основ 2-3-4-5 плеснових кісток у латеральному та дорзальному напрямку.

Лікування. *Консервативне лікування.* Чим раніше буде діагностований вивих плеснового ряду, тим більші шанси на його усунення закритим способом. На жаль, усунення вивиху вдається не завжди. В основному це пояснюється наявністю відривного перелому основи другої плеснової кістки, що є перешкодою для успішної репозиції. Виконати коректне усунення вивиху при значному набряку стопи дуже складно, тим більше – стабільно зафіксувати у корегованому анатомічному положенні. Тому остаточне лікування цим методом у практиці травматолога має бути досить обмеженим. Це пояснюється тим, що ці перелоμο-вивихи мають стійку тенденцію до зміщення.

Вчасно не розпізнаний навіть підвивих плеснових кісток призводить до розвитку стійких деформацій стопи у віддаленому періоді. Усе це також відноситься до закритого усунення вивиху з наступною черезшкірною черезсуглобовою заплесно-плесновою фіксацією спицями Ілізарова, при якій зберігається небезпека «не відчутти» положення підвивиху плеснових кісток та трансфіксації їх спицями у цьому некоректному положенні. Ця методика може застосовуватись тільки при наявності в операційній рентгенівського електронно-оптичного перетворювача (ЕОПа) під час маніпуляції, для того щоб точно та покроково контролювати репозицію та фіксацію кожної плеснової кістки. Іммобілізація при консервативному лікуванні гіпсовою пов'язкою триває 8 тижнів.

Оперативне лікування. Основним методом лікування цієї патології є оперативне втручання та внутрішня фіксація.

Хірургічні доступи. Візуалізацію пошкодження виконують із двох дорзальних повздожних хірургічних доступів медіального-паралельно першому міжплесновому проміжку та латерального-паралельно третьому міжплесновому.

Внутрішня фіксація може бути виконана: застосуванням черезсуглобово (трансартикулярно) тангенціально введених спиць Ілізарова або черезсуглобово тангенціально введених малих кортикальних гвинтів, а також використанням позасуглобової фіксації заплесно-плеснових суглобів міні-пластинами із мінігвинтами по типу «містка».

Внутрішню фіксацію спицями обов'язково доповнюють зовнішньою фіксацією гіпсовою пов'язкою протягом 6-8 тижнів із виключенням навантаження на кінцівку. Спиці видаляють через 6-8 тижнів із моменту первинного втручання та дозволяють поступове вагове навантаження на кінцівку. Видалення малих кортикальних гвинтів або мініпластин із мінігвинтами треба виконати до початку дозованого навантаження на стопу, але не раніше 8 тижнів з моменту первинної операції.

РОЗДІЛ 5

РЕАБІЛІТАЦІЯ ПРИ ПЕРЕЛОМАХ КІСТОК НИЖНЬОЇ КІНЦІВКИ

Фізична реабілітація – це застосування фізичних вправ і природних чинників з профілактичною та лікувальною метою у комплексному процесі відновлення здоров'я, фізичного стану та працездатності хворих та інвалідів. Вона є невід'ємною частиною лікувального процесу та застосовується на усіх етапах лікування.

У науковій літературі є таке трактування фізичної реабілітації: «це застосування з лікувальною і профілактичною метою фізичних вправ і природних факторів у комплексному процесі відновлення здоров'я, фізичного стану та працездатності хворих». Таке визначення збігається із тлумаченням терміна «реабілітація», представленим у резолюції Генеральної Асамблеї ООН № 48/96 від 20 грудня 1993 року: «Стандартні правила щодо зрівняння можливостей інвалідів». Також у резолюції зазначається, що реабілітація може передбачати заходи збереження і відновлення функцій, або ж компенсацію втраченої чи відсутньої функції. В українському законодавстві (Закон України «Про реабілітацію інвалідів в Україні», 2006) фізичною реабілітацією називають систему заходів, спрямованих на вироблення і застосування комплексів фізичних вправ на різних етапах лікування і реабілітації, що забезпечують функціональне відновлення особи, виявляють і розвивають резервні і компенсаторні можливості організму шляхом вироблення нових рухів, компенсаторних навичок, користування технічними та іншими засобами реабілітації, виробами медичного призначення.

Трудова реабілітація – система заходів, розроблених з урахуванням схильностей, фізичних, розумових і психічних можливостей особи і спрямованих на оволодіння трудовими навичками, забезпечення трудової діяльності та адаптацію у виробничих умовах, у тому числі шляхом створення спеціальних чи спеціально пристосованих робочих місць.

Головним завданням фізичної реабілітації є:

- функціональне відновлення (повне або компенсація при недостатньому чи відсутності відновлення);
- пристосування до повсякденного життя і праці;
- залучення до трудового процесу;
- диспансерний нагляд за реабілітованим.

Засоби фізичної реабілітації. Засобами фізичної реабілітації є масаж, лікувальна фізична культура, фізіотерапія, механотерапія тощо.

ПРОЦЕС ФІЗИЧНОЇ РЕАБІЛІТАЦІЇ

Фізична реабілітація – це комплекс послуг, які надаються фахівцем з фізичної реабілітації або під його керівництвом і контролем. Вона включає обстеження, вивчення, оцінку, діагностування, прогнозування, планування догляду, втручання та повторне обстеження.

Для ефективності реабілітації потрібно дотримуватись таких принципів:

1. *Ранній початок реабілітаційних заходів.* Це допомагає швидше відновити функції організму, попередити ускладнення і у випадку розвитку інвалідності – боротися з нею з перших етапів лікування.

2. *Безперервність реабілітаційних заходів.* Цей принцип лежить в основі ефективності реабілітації, тому що тільки безперервність і поетапність реабілітаційних процесів є запорукою скорочення часу на лікування, зниження інвалідності і витрат на відновне лікування, довготривале матеріальне утримання інвалідів.

3. *Комплексність реабілітаційних заходів.* Під наглядом лікаря реабілітація проводиться й іншими спеціалістами: соціологом, психологом, педагогом та ін.

4. *Індивідуальність реабілітаційних заходів.* Реабілітаційні програми складаються індивідуально для кожного пацієнта при цьому враховується: загальний стан, саме захворювання, вихідний рівень фізичного розвитку, психологічний стан, вік, стать, професія.

5. *Необхідність реабілітації у колективі.* Проходження реабілітації у колективі собі подібних людей морально підтримує пацієнта, нівелює дискомфорт, пов'язаний із наслідками захворювання.

6. *Повернення пацієнта до активної праці.* Це досягнення основної мети реабілітації, що робить людину матеріально незалежною, морально задоволеною, психічно стійкою, активним учасником громадського життя.

ЛФК – метод комплексної функціональної терапії, що включає фізичні вправи як засіб збереження організму в діючому стані, стимуляції його внутрішніх резервів, запобігання виникненню хвороб, викликаних вимушеною нерухомістю. Головним засобом ЛФК є фізичні вправи.

Основними принципами використання лікувальної і фізичної культури є: цілісність організму, єдність психічного і фізичного здоров'я), єдність середовища і організму (соціального і біологічного), єдність форми і функції, загального і місцевого, лікування і профілактики.

При розборі основних форм занять, їх структури, класифікації фізичних вправ необхідно звернути увагу на загальнорозвиваючі і спеціальні вправи, правила дозування навантаження і механізми лікувальної дії фізичних вправ.

Розрізняють три основних механізми лікувальної дії фізичних вправ на організм пацієнта.

1. *Тонізуюча дія.* Спеціально підібрані вправи здатні посилювати процеси гальмування чи збудження у ЦНС і тим самим сприяють відновленню нормальної рухливості та врівноваженості нервових процесів. Це покращує регулюючі властивості, активізує діяльність ендокринних залоз і стимулює вегетативні функції та обмін речовин за механізмом моторно-вісцеральних рефлексів. Тонізуючий вплив фізичних вправ тим більший, чим більше м'язів залучається до рухової діяльності і чим вище м'язове зусилля.

2. *Трофічна дія.* У процесі руху виникають пропріоцептивні імпульси, що йдуть у вищі відділи нервової системи та вегетативні центри і перебудовують їх функціональний стан, що сприяє покращенню трофіки внутрішніх органів та тканин за механізмом моторно-вісцеральних рефлексів. М'язова діяльність стимулює обмінні, окисно-відновні та регенеративні процеси в організмі. У м'язі, що працює відбувається розширення та збільшення кількості функціонуючих капілярів, посилюється приплив насиченої киснем артеріальної

та відтік венозної крові, підвищується швидкість кровотоку, покращується лімфообіг. За рахунок цього швидше розсмоктуються продукти запалення, попереджується утворення спайок та розвиток атрофій.

3. *Формування компенсацій*. Фізичні вправи сприяють якнайшвидшому відновленню або заміщенню порушеної хворобою функції органу або системи. Формування компенсації зумовлене рефлекторними механізмами. Фізичні вправи сприяють збільшенню розмірів сегмента тіла або парного органу, підвищують їх функції та уражену систему в цілому. Вони залучають до роботи м'язи, які раніше не брали участь у виконанні не властивих для них рухів.

Залежно від характеру захворювання компенсації можуть бути тимчасовими або постійними. Перші виникають під час хвороби та зникають після одужання, а другі – у разі безповоротної втрати або обмеженої функції органа кінцівки.

Нормалізація функцій виникає через постійне фізичне навантаження, внаслідок чого поступово вдосконалюються регуляторні процеси в організмі, усуваються тимчасові компенсації, відновлюються моторно-вісцеральні зв'язки та рухові якості людини.

У стаціонарах у лікарняний період розрізняють:

1. *Суворий ліжковий режим* – призначається пацієнтам, які потребують повного спокою (допускається лікування положенням).

2. *Ліжковий режим* – призначається під час одужання і поліпшення стану здоров'я, при нормальній чи субфебрильній температурі. Дозволяється сидіти в ліжку і вставати. Призначається індивідуальна гімнастика в положенні лежачи і масаж.

3. *Напівліжковий режим* – призначається хворим при подальшому одужанні і адаптації до фізичних навантажень. Хворі можуть виконувати ранкову гімнастику і лікувальну гімнастику індивідуально чи невеликими групами з вихідного положення лежачи, сидячи, стоячи з обережним збільшенням навантаження.

4. *Тонізуючий, або вільний режим* – призначається в період підготовки хворого до виписування. Мета цього режиму – подальше поліпшення функціонального стану організму хворого і підготовка його до домашніх умов і трудової діяльності. Рекомендується ранкова гігієнічна і лікувальна гімнастика,

які проводяться з невеликими групами, з різних вихідних положень. Дозволяються нетривалі прогулянки в саду, малорухливі ігри, легкі трудові процеси.

У післялікарняний період реабілітації:

1. *Щадний режим* – для практично здорових, які потребують відпочинку. Дозволяється без обмежень застосовувати усі фізкультурні вправи, передбачені в санаторії.

2. *Щадно-тренуючий режим* – призначається особам з хронічними захворюваннями, фізично слабким, неадаптованим до фізичних навантажень. Обмежуються вправи, які можуть викликати втому, неадекватні реакції організму, рекомендується ранкова гігієнічна гімнастика. Дозволяються малорухливі ігри, екскурсії.

3. *Тренуючий режим* – можна повністю використовувати засоби і форми ЛФК, брати участь у всіх заходах, які проводять у стаціонарі. Інтенсивність вправ велика. Під час реабілітації спортсменів застосовуються вправи максимальної інтенсивності.

Періоди застосування лікувальної фізичної культури.

Клінічний перебіг захворювання і загальний стан хворого через комплексне лікування поступово змінюються і відповідно змінюються форми й методики занять ЛФК.

I період – щадний – характеризується вираженими анатомічними і функціональними порушеннями ушкодженого органу, відповідної системи і організму в цілому, вимушеним зниженням рухової активності. *Завдання* цього періоду: поліпшення нервово-психічного стану хворого, попередження ускладнень, стимуляція трофічних та компенсаторних процесів навчання навичок самообслуговування.

ЛФК застосовують як лікувальну ранкову гігієнічну гімнастику, самостійні заняття. Комплекси складаються з 75% загальнорозвиваючих та дихальних вправ і 25% спеціальних вправ. Виконують їх переважно з вихідного положення лежачи. Інтенсивність вправ невелика, а наприкінці періоду – помірна. Тривалість – 5-12 хв.

II період основний – функціональний, характеризується покращенням клінічного стану пацієнта, відновленням анатомічної цілісності органу чи тканин.

Завдання: відновлення функції ушкодженого органу і систем організму, підготовка до збільшення фізичних навантажень та зміни рухового режиму. Застосовуються форми ЛФК попереднього періоду та спортивно-прикладні вправи – ходьба, метання, елементи побутових рухів і професійної діяльності. 50% – загальнорозвиваючі вправи і дихальні, спеціальні – 50%. Вихідне положення лежачи, сидячи, стоячи з помірною інтенсивністю. Тривалість – 15-25 хв. Фізіологічна крива навантаження дво-три-чотиривершинна.

III період заключний – тренувальний – характеризується завершенням процесу одужання, відновлення функцій, але здатність витримувати навантаження ще недостатня. У пацієнтів – залишкові явища перенесеного захворювання: зниження сил, витривалості, швидкості, здатності переносити фізичні навантаження у повному обсязі.

Завдання: виховання впевненості у цілковите одужання і повноцінне повернення до праці, відновлення працездатності або удосконалення функцій заміщення і пристосування пацієнта до змінених хворобою чи травмою умов життя.

Застосовуються усі форми ЛФК. Виконують вправи великої інтенсивності і, якщо дозволяє перенесене захворювання – використовують вправи максимальної інтенсивності. До комплексу лікувальної фізкультури включають 25% загальнорозвиваючих і дихальних вправ у співвідношенні 3-4; 1,75% спеціальних вправ. Тривалість – 30-45 хвилин. Фізіологічна крива багатoverшинна.

У процесі фізичної реабілітації I і II період ЛФК застосовується під час стаціонарного лікування хворих, а III – у реабілітаційному центрі, санаторії, поліклініці, диспансері.

ПРОГРАМА РЕАБІЛІТАЦІЇ ПРИ ПЕРЕЛОМАХ НИЖНЬОЇ КІНЦІВКИ

Реабілітація після перелому шийки стегна

Лікувальна фізкультура розробляється лікарем з урахуванням стану пацієнта, його віку. Так як пацієнти знаходяться в лежачому положенні, то призначають дихальну гімнастику для попередження застійних пневмоній. Перелом шийки стегна передбачає також профілактику виникнення пролежнів і атрофії м'язів. Пацієнт повинен виконувати гімнастику для колінного і гомілковостопного суглобів, активно напружувати чотириглавий м'яз стегна.

Масаж при переломі шийки стегна входить до реабілітаційного комплексу і призначається зазвичай уже на другий день. Масаж проводять в області попереку, потім масажують здорову ногу, поступово додаючи масаж травмованої ноги.

Дієта при переломі шийки стегна. З такою травмою у пацієнта може пропасти апетит. Необхідно спонукати його до прийому їжі, до зміни дієти. Від харчування буде залежати нормальна дефекація. Важливо вживати продукти, що містять багато клітковини, кисломолочні продукти, зменшити вживання м'ясної їжі. Рекомендується вживати висівки і добавки, які сприяють перистальтиці кишечника.

При *медіальних переломах* реабілітація проходить у два періоди. У *перший період* до занять включають статичні і динамічні дихальні і загальнорозвиваючі вправи для всіх м'язових груп. Для неушкодженої ноги широко використовують активні рухи пальцями стопи, тильне і підшовне згинання стопи, кругові рухи стопою, згинання та розгинання в колінному суглобі, відведення і приведення ноги, згинання та розгинання в кульшовому суглобі, ізометричне напруження м'язів стегна і гомілки, статичне утримання кінцівки протягом кількох секунд, імітація ходьби по площині ліжка, осьовий тиск стопою на підстопники різної щільності, захоплення і утримання пальцями стопи різних легких предметів. За допомогою інструктора, який підтримує стегно і гомілку пошкодженої ноги, хворий піднімає та опускає випрямлену ногу, згинає і розгинає її в колінному і кульшовому суглобі з невеликою амплітудою (30-40°). З 4-5-го дня після операції хворому дозволяється згинати й розгинати оперовану ногу в колінному і кульшовому суглобі, ковзаючи стопою по площині

ліжка, сидіти і опускати ногу. Через 2-3 тижні хворого ставлять на милиці. Терміни навантаження на травмовану кінцівку індивідуальні (від 1,5 до 5-6 місяців). Хворого навчають ходьбі на милицях по рівній підлозі, сходах, потім з однією милицею і палицею.

У *другий період* на фоні загальнорозвиваючих і дихальних вправ виконуються різноманітні вправи для всіх суглобів пошкодженої ноги, у всіх напрямках, у різних вихідних положеннях. Цвях видаляють через 1,5-2 роки, а у деяких хворих він залишається в шийці стегнової кістки назавжди.

Правильне навчання ходьбі з милицями має велике значення. При ходьбі по рівній поверхні милиці з пошкодженою нижньою кінцівкою переносять вперед, не спираючись на неї або приступаючи, здорова нога залишається позаду (за принципом рівностороннього трикутника), потім приставляють здорову ногу. Поворот роблять тільки в бік пошкодженої ноги, обов'язково переступаючи здоровою ногою на місці. При ходьбі з однією милицею (або палицею) спираються на неї пошкодженою нижньою кінцівкою таким чином, щоб милиця (або палиця) стояла біля краю стопи. Хвору нижню кінцівку з милицею (або палицею) одночасно пересувають вперед, потім приєднують до них здорову нижню кінцівку. Поворот з однією милицею (або палицею), як і з двома, виконують в бік пошкодженої ноги, не відсуваючи її від стопи.

При латеральних переломах шийки стегна у *період іммобілізації* з перших днів хворі виконують: дихальні вправи в поєднанні з нахилами, поворотами голови і тулуба, активними рухами в суглобах здорових кінцівок; піднімання тулуба в напівсидяче положення у ліжку, дотримуючись за балканську раму. Для хворої нижньої кінцівки рекомендуються активні рухи пальцями стопи, тильні підошовні згинання стопи, кругові рухи стопою, ізометричне напруження м'язів стегна і гомілки, ідеомоторні вправи. Через 2-3 тижні хворі починають виконувати активні рухи в колінному суглобі зламаної кінцівки для попередження контрактури. Для цього гамак стандартної шини замінюють знімним, зменшують вагу витягнення, завдяки чому пацієнт може проводити згинальні-розгинальні рухи у колінному суглобі спочатку з допомогою інструктора, а потім – шнура, перекинутого через блок шини та прикріпленого до стопи. До заняття також включають вправи, спрямовані на зміцнення м'язів плечового пояса і верхніх кінцівок (динамічні і з незначною м'язовою напругою).

Для підтримки нормального тону м'язів здорової нижньої кінцівки заняття доповнюють вправами з опорою, обтяженням (у вигляді манжет з вантажем, фіксованих в області гомілковостопного суглобу). Для відтворення осьового навантаження на кінцівку і відновлення ресорної функції стопи хворий тисне стопою на підстопники, імітує ходьбу по площині ліжка.

У *постімобілізаційний* період завдання ЛФК включають: підвищення загального тону організму пацієнта, відновлення функції пошкодженої кінцівки, зміцнення м'язів плечового пояса, верхніх кінцівок і тулуба, тренування опорної функції здорової ноги, навчання хворих пересуванню за допомогою милиць. Після припинення витягнення нижню кінцівку укладають на площину ліжка. Для зменшення болю і розслаблення м'язів під колінний суглоб підкладають ватно-марлевий валик, величину якого слід варіювати протягом дня. Чергування пасивного згинання з наступним розгинанням (при видаленні валика) в колінному суглобі покращує рухи в ньому. До заняття включають рухи пальців стопи, гомілковостопного і колінного суглобів, ковзання стопою по площині ліжка, відведення – приведення пошкодженої нижньої кінцівки, обережні обертання ногою з використанням ковзної площини, роликів візка, блокових установок та ін. Через 5-6 днів хворому дозволяють сидіти на ліжку з опущеними ногами (опора на лавку), вставати, тримаючись за спинку ліжка. Потім його навчають пересуватися на милицях. Часткове навантаження на пошкоджену кінцівку дозволяється через 3 місяці після травми.

У тренувальний період лікувальна гімнастика спрямована на повне відновлення функцій пошкодженої нижньої кінцівки. Під час занять використовують загальнорозвиваючі вправи, спрямовані на формування правильної постави і ходьби.

Профілактика перелому шийки стегна. Найбільш схильні до переломів люди – які страждають остеопорозом, тому, в першу чергу, необхідно проводити профілактику цього захворювання та його лікування.

Заходи профілактики остеопорозу:

- регулярні фізичні вправи (швидка ходьба, біг, танці тощо);
- вживання достатньої кількості кальцію і вітаміну D;
- зменшення споживання алкоголю, відмова від куріння.

Реабілітація після перелому діяфізу стегнової кістки

Період іммобілізації. При накладенні скелетного витягування лікувальну фізичну культуру призначають на 2-й день після травми. До занять включають дихальні, загально-розвиваючі вправи для неушкодженої кінцівки; згинання та розгинання пальців стопи пошкодженої кінцівки; піднімання таза з опорою на руки і стопу здорової ноги, максимальне розслаблення м'язів стегна. Через місяць після травми додають вправи на напруження м'язів стегна (рух надколінка). Витягування триває до утворення кісткового мозоля (1,5-2 місяці).

Після зняття скелетного витягування настає функціональний *постіммобілізаційний період*, до завдання якого входить відновлення функції пошкодженої кінцівки, підвищення тону м'язів, навчання ходьбі на милицях без опори. Вправи виконують у різних вихідних положеннях (лежачи на спині, сидячи, стоячи біля гімнастичної стінки, під час ходьби) (рис. 5.1).

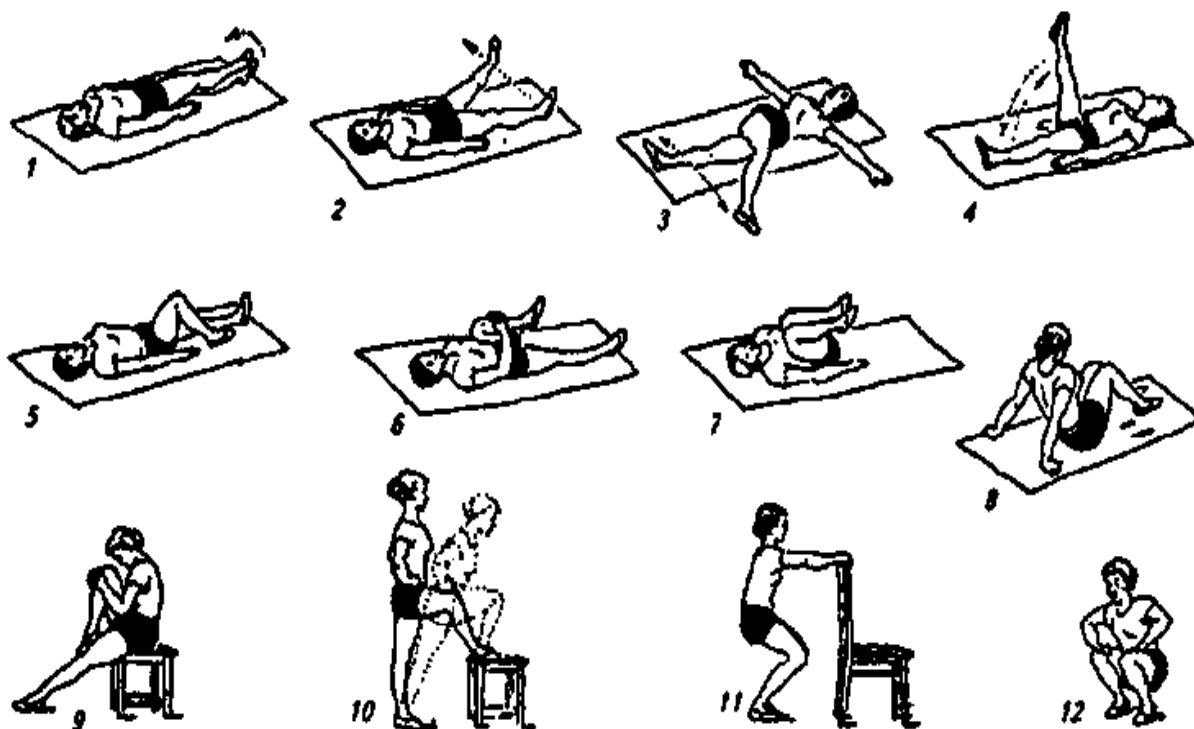


Рис. 5.1. Варіанти вправ: 1 – вправи за допомогою здорової ноги; 2-4 – вправи для тазостегнового суглобу; 5-12 – вправи для суглобів нижніх кінцівок

Рекомендуються вправи у воді: присідання на здоровій нозі, махові рухи, згинання в кульшовому, колінному суглобі. Заняття проводяться протягом 40-50 хв 3-4 рази на день.

Третій період (тренувальний) починається через 2-3 місяці, коли хворий починає ходити без опори і з навантаженням на пошкоджену ногу, і триває до повного відновлення рухів у всіх суглобах (4,5-6 місяців). До занять включаються біг, стрибки, переступання або перестрибування через перешкоди, вправи на координацію, рівновагу, рухливі ігри, плавання в басейні. Люди похилого віку виконують ці вправи з урахуванням їх особливостей.

При оперативному методі лікування (металоостеосинтез або використання апарату Ілізарова) ЛФК призначають на 2-й день після операції. Крім згинання та розгинання пальців ніг, пацієнт на 2-4 день після операції за допомогою методиста, який підтримує стегно і гомілку, згинає і розгинає травмовану ногу, сідає в ліжку. На 8-10-й день після зняття швів пацієнт робить ці вправи самостійно, ходить на милицях, злегка приступаючи на оперовану нижню кінцівку. Спираючись на милиці і здорову нижню кінцівку, хворий виконує спеціальні вправи оперованою ногою, що звисає: згинання та розгинання в колінному і кульшовому суглобах, відведення її в бік, кругові рухи в кульшовому суглобі, махові рухи вперед, назад і в бік. Доцільно проводити заняття у басейні. Зрощення перелому і відновлення працездатності настає зазвичай через 4-6 місяців, цвях видаляють через 8-10 місяців.

Реабілітація після переломів гомілковостопного суглоба

Під час відновлення важливо тримати уражений суглоб у спокійному стані, не перенапружуючи його. Повернутися до повноцінного функціонування нога зможе через два-три місяці. В цей період після перелому особлива увага приділяється розробці гомілковостопного суглоба. Щоб усунути його надмірне напруження, всі вправи повинні виконуватися тільки під наглядом лікаря.

Для прискорення процесу одужання рекомендується дома застосовувати такі засоби:

- зігріваючі мазі з мумією, мідного купоросу, смол ялини, теплі соляно-хвойні ванн;
- вживати багаті кальцієм продукти (сир, кунжут, яєчна шкаралупа).
- тримати над ураженим місцем магніт за десять хвилин два рази на добу.

Реабілітація складається з трьох періодів. Її особливості:

У перший період дозоване навантаження на пошкоджену кінцівку при ізольованих переломах кісточок без зміщення дозволяють через тиждень, а при переломах зі зміщенням – через 2 тижні. У разі оперативного зіставлення відламків з фіксацією металевими конструкціями – не раніше ніж через 3 тижні, а при відриві заднього краю великогомілкової кістки – через 6-8 тижнів. Для щадіння пошкодженої кінцівки і разом з тим для забезпечення навантаження на хвору ногу в гіпсову пов'язку вмонтують металеве стремено.

У другому періоді для підвищення ефективності відновлення функції гомілковостопного суглоба застосовують вправи: з опорою стопи на гойдалку, перекичування циліндра або гімнастичної палиці; тренування на велотренажері; роботу на ножний швейній машині; тренування в басейні. У цей час хворий спочатку пересувається за допомогою милиць, а потім з палицею. Важливо стежити за правильним виконанням усіх елементів ходьби.

У третій період, коли амплітуда рухів і стану нервово-м'язового апарату в області гомілковостопного суглоба відновлені, до тренування включається ходьба, а потім підскоки, стрибки і біг. Необхідно фіксувати суглоб еластичним бинтом, носити взуття з устілкою-супінатором для профілактики плоскостопості.

При переломі щиколоток у будь-якому місці може бути набряк стопи, для усунення якого рекомендується лежати по 10-15 хв 3-4 рази на день, піднявши ноги під кутом 120-130° у кульшових суглобах, після чого виконувати спеціальні вправи:

- скорочення чотириголового м'яза стегна (20-30 разів). Темп повільний, дихання вільне;
- згинання та розгинання стоп (10-20 разів). Темп повільний, дихання вільне;
- згинання та розгинання пальців (10-20 разів) Темп повільний, дихання вільне, пауза – 1-2 хв;
- згинання та розгинання пальців (10-20 разів). Темп середній, дихання вільне, пауза 1-2 хв;
- кругові рухи стопами (по 10 разів у кожен бік). Темп середній, дихання вільне;

- згинання та розгинання стоп із максимальною амплітудою (10-20 разів). Темп середній, дихання вільне;
- почергове згинання ніг до живота (стопи «на себе») (10 разів кожною ногою). Темп середній, дихання вільне;
- розведення і зведення стоп з максимальною ротацією всієї ноги (10 разів). Темп середній, дихання вільне;
- почергове піднімання прямих ніг до кута 90° у кульшових суглобах (стопи «на себе») (10 разів кожною ногою). Темп середній, дихання вільне;
- скорочення чотириголового м'язу стегна (20-30 разів). Темп повільний, дихання вільне;
- піднімання прямої пошкодженої ноги до кута 90° в кульшовому суглобі з одночасним згинанням і розгинання пальців і стопи (10 разів). Темп середній, дихання вільне;
- відпочинок у положенні лежачи з піднятими ногами (5-10 хв).

Реабілітація після переломів кісток гомілки

Основним питанням реабілітації після перелому є відновлення рухливості м'язів і суглобів, боротьба з атрофією і застійними явищами. Для цього в першу чергу застосовується лікувальна фізкультура.

Починати заняття слід ще до зняття гіпсової пов'язки. На даному етапі вони полягають у ворушінні пальцями та в напружуванні м'язів.

Після зняття гіпсу потрібно розробляти ногу, поступово збільшуючи навантаження. На початкових етапах пересуватися рекомендується з палицею, а вправи проводити лежачи на спині або боці (махи ногами тощо), корисними є заняття в басейні.

До найбільш поширених вправ відносяться:

- обертання стопою пошкодженої ноги – для розробки рухливості суглобів. Вправу не рекомендується виконувати в перші дні після зняття гіпсу;
- піднімання ніг вгору по черзі під кутом до 30°, тримаючись за опору. Вправа сприяє розробці м'язів передньої поверхні стегна;
- тримаючись за опору, виконання махів ногами вбік для розробки м'язів внутрішньої поверхні стегна;

➤ повільне піднімання на пальці і опускання, при необхідності – тримаючись опору. З часом для збільшення навантаження можна виконувати вправу, стоячи на одній нозі;

➤ звичайна ходьба – для розробки м'язів, або підйом по сходах – для суглобів.

Крім лікувальної фізкультури для якнайшвидшого відновлення використовують масаж, гідромасаж, лікувальні ванни.

При переломі гомілки в будь-якому місці відбувається набряк стопи. Для боротьби з набряком рекомендується лежати по 10-15 хв 3-4 рази на день, піднявши ноги під кутом 120-130° в тазостегнових суглобах. Через 5 хв після цього виконують спеціальні вправи:

1) скорочення чотириглавих м'язів стегна – 20-30 разів. Темп повільний, дихання вільне;

2) згинання і розгинання стоп – 10-20 разів. Темп повільний, дихання вільне;

3) згинання і розгинання пальців – 10-20 разів. Темп повільний, дихання вільне, пауза відпочинку 1-2 хв;

4) згинання і розгинання пальців – 10-20 разів. Темп середній, дихання вільне;

5) кругові рухи стопами – по 10 разів у кожен бік. Темп середній, дихання вільне;

6) згинання і розгинання стоп з максимальною амплітудою – 10-20 разів. Темп середній, дихання вільне;

7) почергове згинання ніг до живота (носки «на себе») – по 10 разів кожною ногою. Темп середній, дихання вільне;

8) розведення і зведення пальців ніг з максимальною ротацією всієї ноги – 10 разів. Темп середній. Дихання вільне.

9) почергове піднімання прямих ніг до кута 90° у кульшових суглобах (пальці «на себе») – по 10 разів кожною ногою. Темп середній, дихання вільне;

10) скорочення чотириглавих м'язів стегна – 20-30 разів. Темп повільний, дихання вільне.

11) піднімання прямої пошкодженої ноги до кута 90° у кульшовому суглобі з одночасним згинанням і розгинанням пальців і стопи на вазі – 10 разів. Темп середній, дихання вільне;

12) відпочинок у положенні лежачи з піднятими ногами – 5-10 хв.

Реабілітація при ушкодженні колінного суглоба

Травми колінного суглоба досить різноманітні: від пошкодження зв'язкового-сухожильного апарату і капсули суглоба, надколінка, до пошкодження менісків і переломів суглобових кінців стегна і великогомілкової кістки. Часто, особливо у спортсменів і артистів балету і цирку, зустрічаються травми бічних зв'язок колінного суглоба, а також частковий і повний розрив бокової зв'язки. Частіше травмується внутрішня бічна зв'язка, яка пошкоджується при різкому відхиленні гомілки назовні.

При **частковому розриві бічних зв'язок** накладається на 3-4 тижні глибока задня лонгета. При повному розриві показано оперативне лікування, після якого накладається гіпсова пов'язка до середньої третини стегна на 2-3 тижні. Фізична реабілітація здійснюється у відповідності з класичними трьома періодами.

Пошкодження хрестоподібних зв'язок відноситься до більш складних травм колінного суглоба, істотно порушує його функцію. При неповному розриві хрестоподібних зв'язок накладається гіпсова пов'язка до середньої третини стегна на 3-5 тижнів. При повному розриві хрестоподібних зв'язок проводиться їх оперативна заміна лавсановою стрічкою або іншим матеріалом.

У *перший період* заняття лікувальної реабілітації починають через 1-2 дні після операції. Крім вправ для здорової ноги, проводять вправи для оперованої кінцівки: рухи пальцями ніг у гомілковостопному суглобі, рухи у тазостегнових суглобах, ізометричні напруження м'язів стегна і гомілки (від 4-6 до 16-20), які хворі повинні виконувати самостійно через кожну годину. Часткове навантаження на ногу дозволяється через 3-4 тижні після операції.

ЛФК у *другий період* реабілітації спрямована на відновлення повної амплітуди рухів у колінному суглобі, нормалізацію функції нервово-м'язового апарату і відновлення нормальної ходьби. Спочатку вправи слід спричинити лежачи на спині, а наступні – на боці, животі і сидючи, щоб не викликати

розтягування відновленої зв'язки. Для збільшення амплітуди рухів у колінному суглобі слід проводити лікування положенням або використовувати невеликий вантаж на блочному тренажері: хворий лягає на живіт і з допомогою блочного апарату згинає гомілку. На блочних або інших тренажерах проводяться тренування для збільшення сили і витривалості м'язів травмованої кінцівки. Потім для відновлення амплітуди рухів у колінному суглобі використовують тренування на велоергометрі і ходьбу по рівній підлозі, переступання через предмети (набивні м'ячі, парканчики) і ходьбу по сходах.

У *третій період* (через 3-4 місяці після операції) вирішуються завдання повного відновлення функції колінного суглоба і нервово-м'язового апарату.

Реабілітація при переломах виростків стегна і великогомілкової кістки

При переломах обох виростків роблять скелетне витягнення строком від 4 до 6 тижнів з наступним накладанням гіпсової пов'язки на 3-4 тижні. Може проводитися і остеосинтез із наступною іммобілізацією гіпсовою пов'язкою на 4 тижні. Повне осьове навантаження дозволяється через 3-4 місяці.

У *перший період* реабілітації ЛФК спрямована на прискорення розсмоктування крововиливу в порожнині суглоба, стимуляцію репаративних процесів у пошкоджених тканинах, профілактику внутрішньосуглобових спайок, м'язової гіпотрофії і контрактури колінного суглоба. Методика і тактика проведення занять лікувальної гімнастика така ж, що й після операції відновлення хрестоподібних зв'язок.

У *другий період* рухомість у колінному суглобі відновлюється за умови виконання активних рухів, але в полегшених умовах: лежачи на спині, на боці, на животі, сидячи на кушетці. Вправи можна виконувати за допомогою рук або здорової ноги. Широко використовуються заняття в лікувальному басейні. Протягом цього періоду хворий продовжує ходити за допомогою милиць, не навантажує кінцівку.

ЛФК *третього періоду* спрямована на відновлення опорно-рухової функції пошкодженої кінцівки. У процесі навчання ходьбі доцільно використовувати похилий щит або інші засоби, що дозволяють дозувати навантаження на нижні кінцівки, а також проводити заняття в лікувальному басейні. При неповній амплітуді рухів у колінному суглобі призначають курс

механотерапії, процедури якої доцільно проводити після парафінових, озокеритових або грязьових аплікацій, а також після лікувальної гімнастики або занять у басейні.

Реабілітація при пошкодженнях менісків колінного суглоба

Завданнями реабілітації *першого раннього післяопераційного періоду* (до 3-4 тижнів після операції) є нормалізація трофіки колінного суглоба, поступове усунення контрактури, стимуляція скорочувальної здатності м'язів стегна, підтримання загальної працездатності. У цей час хворому призначається постільний режим, оперована кінцівка укладається у середньофізіологічному положенні. При рецидиві на строк до 10 днів накладається гіпсова лонгета, проводиться УВЧ-терапія (5-7 процедур), а після зменшення реакції синовіальної – магнітотерапія (10-15 процедур). З 2-го дня після операції проводиться лікувальна гімнастика, спочатку в палаті (20-30 хв), з 7-10-го дня в залі ЛФК (45-60 хв), спеціальні вправи при безлонгетном веденні хворого не застосовуються. З 3-4-го дня після операції дозволяється ходьба з милицями в туалет, але без опори на оперовану ногу (3-4 тижні). З 2-го дня після операції виконуються вправи для гомілковостопного суглоба, а з 3-5-го – для кульшового (піднімання ноги). З 6-7-го дня оперована кінцівка кілька разів на день укладається в положення розгинання, для чого під п'яту підкладається валик. Експозиція поступово збільшується з 3-5 до 7-10 хв. Якщо за 5-7 днів не вдається повністю відновити розгинання, укладання роблять уже з вантажем від 1 до 3 кг (мішок з сіллю, піском тощо).

При обмеженні згинання включають укладання на згинання, використовуючи матерчатий гамачок, підвішений на балканській рамі. Тривалість процедур – від 10 до 20 хв 3-5 разів на день. Основна вимога при виконанні лікувальної гімнастики зводиться до щадіння колінного суглоба, зменшення навантаження на суглобовий хрящ, тому заняття виконуються тільки лежачи і сидячи.

Спеціальні вправи для колінного суглоба виконуються в максимально щадному варіанті, при розслабленні м'язів – на слизьких поверхнях і у воді – в басейні або ванні.

Велика увага приділяється відновленню здатності скорочуватися чотириголового м'яза стегна, для чого застосовується вже описана методика ізометричних напружень. У кожному випадку появи синовіту спеціальні вправи скасовуються і в суглоб вводяться протизапальні препарати (Кеналог-40, гідрокортизон ацетат та ін.), призначаються УВЧ або компреси з маззю Вишневського. При наявності басейну заняття в ньому проводяться з 10-12-го дня після операції, їх тривалість – 30 хв, температура води – 30-32 °С.

Після купірування синовіту (через 15-10 днів після операції) використовується масаж: ручний малої та середньої інтенсивності (обходячи колінний суглоб) з прийомами погладжування, легкого вичавлювання і розминання тривалістю 15-20 хв. При набряках ефективний пневмомасаж хвилями стиснення на апаратах «Флебомат», «Вентипресс-24» з подальшим переходом на ручний масаж.

Другий період реабілітації (від 3-4 тижнів до 2-2,5 місяців після операції) характеризується ліквідацією післяопераційного синовіту із залишкової контрактурою колінного суглоба і вираженою гіпотрофією м'язів. Завданнями реабілітації є повна ліквідація контрактур у колінному суглобі, відновлення нормальної ходи і адаптація до тривалої ходьби, тренування силової витривалості м'язів стегна, відновлення загальної працездатності. Головним змістом комплексної реабілітації спортсменів є кінезо- і гідрокінезотерапія, які доповнюються масажем і фізіолікуванням.

З початку 4-5-го тижня після операції пацієнти починають при ходьбі на милицях легко переходити на оперовану ногу. При відсутності болю і синовіту хворі починають ходити без милиць. Спеціальні вправи для відновлення нормальної ходи виконуються перед дзеркалом, після чого пацієнт починає тренуватися в ходьбі протягом 1-1,5 тижні тривалість ходьби доводиться до 45-60 хв, а темп її зростає з 80 до 100 кроків на хвилину.

Для відновлення скорочувальної здатності м'язів стегна проводиться їх електростимуляція і ручний масаж курсами по 10 процедур з тижневими перервами протягом усього другого періоду.

Заняття в залі ЛФК для спортсменів проводяться 2 рази на день за 1-1,5 год., де вони виконують загальнорозвиваючі й силові вправи досить великої інтенсивності (пульс до 140-150 уд/хв), метою яких є відновлення загальної

працездатності. Для боротьби з розгинальною контрактурою колінного суглоба використовуються маятникоподібні вправи, легкі пасивно-активні вправи, укладання на згинання колінного суглобу з вантажем 3-5 кг у поєднанні з тепловими процедурами. Тренування на велотренажері починають, коли досягнутий максимум активних рухів у колінному суглобі перевищує «робочу» амплітуду рухів при велоергометрії (згинання – 75°, розгинання – 175°). Тривалість і потужність тренувань на велотренажері поступово збільшують від 3-5 до 20-25 хв. і від 50-75 Вт до до 150-200 Вт.

Протягом усього другого періоду продовжують тренування в басейні тривалістю до 45 хв. При швидкому плаванні кролем і брасом до кінця періоду починають застосовувати ласты, виконуються різні вправи і ходьба в басейні.

Третій період реабілітації (тренувально-відновлювальний) – від 2-2,5 до 4-5 місяців після операції). Завдання реабілітації на цьому етапі – адаптація до повільного бігу, відновлення максимальної сили м'язів стегна, часткове відновлення специфічних рухових навичок спортсмена. У цей період використовується ручний і вібраційний масаж, електростимуляція м'язів, фізіотерапія – для відновлення трофіки колінного суглоба (магнітотерапія, сірководневі і родонові ванни тощо), та для купірування перевантажувальних ускладнень (фонофарез з гідрокортизоном, анальгін та ін.).

Починаючи з 2-го місяця після операції спортсмен тренується у швидкій ходьбі. За 1-2 тижні дистанція ходьби збільшується до 5 км, потім включається до тренування повільний біг. Тривалість повільного бігу протягом 7-10 днів з 1-2 хв доводиться до 10-15 хв, поступово підвищується швидкість бігу.

Ознаками гарного клініко-функціонального відновлення є виконання таких рухових тестів:

1. Присідання з повною амплітудою.
2. Ходьба в повному присіді («гусяча ходьба»).
3. Присідання на оперовану нижню кінцівку (75% від кількості присідань на здоровій нозі визнається гарним результатом).
4. Біг протягом 30 хв, що не викликає болю і синовіту.
5. Здатність виконувати імітаційні та спеціальні підготовчі вправи.

При будь-якому пошкодженні колінного суглоба лікувальна фізкультура повинна попередити м'язову атрофію, особливо на стегні, у зв'язку з чим

максимально навантажуються чотириглавий м'яз стегна (рух надколінком – до 5000 разів на день); не допустити розвитку деформуючого артрозу колінного суглоба, контрактури або тугорухливості в колінному суглобі, а також перерозтягнення травмованого зв'язкового апарату колінного суглоба (на ранньому етапі лікування після операції) і запобігти утворенню спайок. Усі вправи виконують у повільному або середньому темпі, плавно, без ривків (особливо при русі надколінком), вони не повинні викликати больові відчуття.

При діагнозі перелом надколінка лікування буде ґрунтуватися на двох параметрах: характер перелому і зміщення відламків. При переломі кістки надколінка зі зміщення уламків не більше ніж на 0,5 см, пацієнту можна проводити консервативний метод лікування: кінцівку фіксують за допомогою задньої гіпсової шини на термін до 2-3-х тижнів. Пацієнту дозволяється ходити, використовуючи милиці. Після зняття шини лікар призначає лікувальну фізкультуру (ЛФК) і фізіотерапевтичні процедури: магнітолазеротерапія, УВЧ, електрофорез. Працездатність людини відновлюється в середньому за 2 місяці.

Реабілітація після перелому надколінка

Після зняття гіпсу, необхідно пройти відновлення після перелому надколінка. Це досить складний час, який вимагає застосування особливих зусиль. У післяопераційному періоді і при консервативному лікуванні лікар призначає додаткові контрольні рентгенограми. Навіть у гіпсі потрібно намагатися ворухити пальцями, щоб уникнути тромбоемболічних ускладнень. Реабілітація при переломі надколінка – це застосування масажу, ЛФК та комплексу спеціальних вправ, які призначає лікар:

1. Активні рухи в колінному суглобі. Для цього потрібно заводити здорову ногу під хвору, допомагаючи їй здійснювати кругові рухи в суглобі (вгору, вниз і в боки).
2. Присідання з великим тренувальним м'ячем для фізібола.
3. Хо́да на біговій доріжці зі швидкістю 1-2 км на годину.
4. Вправи на велотренажері з короткими педалями (10 см), при цьому сидіти необхідно так, щоб нога в нижній точці повністю випрямлялася.

5. З часом можна додати стрибки на одній нозі (пошкодженій), під час виконання вправи з'являється різкий біль, їх необхідно відкласти або знизити навантаження.

Реабілітація після перелому стопи

Період реабілітації залежить від тяжкості перелому і тривалості накладання фіксуєчої пов'язки.

Після перелому кісток плюсни рекомендуються заняття щадною лікувальною фізкультурою (ЛФК) протягом 2-х місяців. При цьому можливий тривалий набряк стопи. Якщо було зміщення, то після фіксації гіпсом проводиться його заміна на задню гіпсову пов'язку з потовщенням на п'яті (каблучком), яку потрібно носити ще 2-3 тижні. Після зняття гіпсу пацієнт повинен користуватися ортопедичними устілками.

Переломи передплюсневих кісток вимагають тривалого періоду відновлення. Рекомендується:

1. Масаж.
2. ЛФК.
3. Фізіотерапія.
4. Носіння супінаторів.

Перші три заходи з реабілітації проводяться протягом 2-3 місяців під наглядом медичного персоналу. Носити супінатори необхідно не менше 1 року.

Після переломів фаланг пальців потрібно щодня робити розминаючий масаж і носити ортопедичне взуття не менше 5 місяців.

Фізична реабілітація при переломах таранної, п'яtkової і плесневих кісток

Стопа, виконуючи функцію опори та руху, відіграє дуже важливу роль у статико-динамічній рівновазі тіла людини. Крім того, вона виконує ресорну функцію, яка забезпечує пом'якшення відштовхування під час ходьби, бігу, стрибків, що оберігає внутрішні органи від струсів і різких поштовхів. Стопа – це досить складний орган, з великою кількістю кісток і суглобів, з'єднаних великою кількістю зв'язок та м'язів.

При фізичній реабілітації стопи після пошкодження важливе значення має не тільки відновлення анатомічної цілісності, але й відновлення ресорної функції стопи.

Переломи таранної кістки плесна. Лікування переломів таранної кістки без зміщення відламків починається з накладення гіпсової пов'язки на 5-7 тижнів. При компресійному переломі таранної кістки без зміщення відламків гіпсову пов'язку накладають на 2-4 місяці. У першому випадку ходити на милицях дозволяється з 7-го дня, в другому – тривало обмежують навантаження на пошкоджену кінцівку.

При *переломах п'яткової кістки* без зміщення відламків на 6-8 тижнів накладається гіпсова пов'язка до колінного суглоба. Ходьба дозволяється через 1-2 тижні з пригіпсованим стременом. При переломах зі зміщенням уламків після репозиції накладають гіпсову пов'язку з захопленням колінного суглоба в напівзігнутому положенні при підшовному згинанні стопи строком на 7-8 тижнів. Ходьба на милицях дозволяється також через 1-2 тижні.

Переломи плеснових кісток. При переломах плеснових кісток без зміщення гіпс накладається до колінного суглоба. Термін іммобілізації при переломі однієї плеснової кістки – 3-4 тижні, при множинних переломах та переломах зі зміщенням уламків – 8 тижнів.

Ходьба дозволяється при переломі однієї плеснової кістки – з 3-7-го дня після накладання гіпсу зі стременом, при множинних переломах плеснових кісток дозоване навантаження дозволяється через 6-7 тижнів після травми.

Фізична реабілітація при переломах кісток флангів пальців

При закритих переломах фаланг пальців без зміщення на пошкодженій палець циркулярно накладають липкий пластир у кілька шарів на 2-3 тижні. Переломи основної фаланги пальців, особливо першого, із зміщенням уламків лікують одномоментним вправленням їх з наступною іммобілізацією гіпсовою пов'язкою на 3 тижні.

Методика лікувальної фізкультури при травмах в області стопи

Пошкодження кістково-суглобового, сухожильно-зв'язкового і м'язового апарату стопи може призвести до стійкого порушення її опорною і ресорної

функцій, тому при лікуванні та реабілітації постраждалих повинні враховуватися такі положення:

- 1) точне зіставлення уламків і найкраще відновлення конгруентності суглобових поверхонь;
- 2) ретельне моделювання склепінь стопи при накладенні гіпсу;
- 3) своєчасне призначення ходьби з дозованим навантаженням;
- 4) зняття гіпсової пов'язки в оптимальні для кожного ушкодження терміни;
- 5) максимальне використання засобів фізичної реабілітації, починаючи з іммобілізаційного періоду;
- 6) носіння устілки-супінатора після припинення іммобілізації та завершення фізичної реабілітації.

У *першому періоді* (іммобілізаційному) завданнями ЛФК є поліпшення кровообігу та регенеративних процесів в області стопи і підвищення загального тону організму. До спеціальних вправ у цей період відносяться: рухи пальцями, тиск на підошовну поверхню, скорочення коротких підошовних м'язів під гіпсом, рух у колінному і тазостегновому суглобах. Під час ходьби на милицях велике значення має дозоване навантаження на пошкоджену ногу і правильна постановка стопи.

Основним завданням *другого періоду* реабілітації є відновлення опорно-ресорної функції стопи, нормальної рухливості в усіх суглобах стопи, зміцнення м'язів, що підтримують її склепіння. При наявності басейну зміцнення стопи краще починати в ньому, застосовуючи різні види ходьби і вправ у воді, плавання з ластами. У залі ЛФК хворі виконують багато вправ для стопи з різними предметами і без них, а також тренування на тренажерах. До комплексів вправ включаються різні вправи: на супінацію і пронацію стопи; утримання пальцями різних дрібних предметів; захвати стопами набивних м'ячів, циліндрів; робота стопою на різних тренажерах та ін. Належна увага приділяється відновленню правильної ходьби.

До *третього періоду* переходять, коли хворий добре пересувається стоячи. Основними завданнями третього періоду є: остаточне відновлення нормальної біомеханіки ходьби, відновлення здатності бігати, стрибати, відновлення сили і витривалості м'язів стопи. У цей час окрім вправ другого

періоду, але з великою кількістю повторень і з великими навантаженнями застосовують біг, підскоки, невеликі стрибки на м'якому ґрунті та ін.

Фізична реабілітація при ушкодженнях Ахіллового сухожилля

Лікувальна гімнастика проводиться в палаті у вихідних положеннях хворого лежачи на спині, боці, животі, стоячи на четвереньках. Виконуються загально-розвиваючі вправи і спеціальні (активні рухи пальцями стопи, напруження триголового м'язу гомілки, ідеомоторні вправи для колінного і гомілковостопного суглобів, активні рухи в тазостегновому суглобі). Експозиція ізометричних напружень триголового м'язу гомілки повинна збільшуватися поступово – від 1-2 до 6-8 с. Напруження м'язів чергують з дихальними вправами і вправами на розслаблення.

Через 3 тижні лонгету замінюють гіпсовим «чобітком» (до коліна), включають заняття на активні рухи в колінному суглобі, на велоергометрі і гребному тренажері.

Постімобілізаційний період (1,5-3 місяці). Після зняття гіпсової пов'язки у хворих спостерігається згинально-розгинальна контрактура гомілковостопного суглоба, гіпотонія і гіпотрофія триголового м'язу гомілки, порушення ходьби. Боротьба з цими ускладненнями і визначає завдання цього періоду. У найближчі 2 тижні рекомендується проводити рухи стопою в теплій воді. Надалі до заняття включають активні рухи стопою (тильне і підошовне згинання, кругові рухи), перекичування стопами м'яча, гімнастичної палиці. Велике значення для ліквідації контрактури має тренування в ходьбі. Доцільно в перші 2-3 дні після зняття гіпсу ходити у взутті з підборами висотою 4-5 см, здійснюючи перекиат з п'яти на носок при мінімальній довжині кроку. При збільшенні рухливості гомілковостопного суглоба висоту каблучка зменшують (до 2 см), збільшують довжину кроку до нормального.

У цей період ефективні заняття в басейні, де хворі виконують такі вправи: підйоми на пальцях ніг, напівприсідання на носках, ходьба на пальцях, плавання з ластами та ін.

УНІФІКОВАНИЙ КЛІНІЧНИЙ ПРОТОКОЛ ЕКСТРЕНОЇ МЕДИЧНОЇ ДОПОМОГИ

ТРАВМА НИЖНІХ КІНЦІВОК

Уніфікований клінічний протокол надання медичної допомоги є комплексним протоколом медичної допомоги потерпілим з травмою кінцівок, а саме – екстрена медична допомога.

Протокол призначений для лікарів бригад екстреної медичної допомоги, медицини невідкладних станів, лікарів загальної практики – сімейних лікарів.

I. ПАСПОРТНА ЧАСТИНА

1.1. Діагноз: Травма кінцівок (ТК)

1.2. Код МКХ-10: S40 – S99

[S70 – S79] Травми ділянки тазостегнового суглоба та стегна.

S.70. Поверхнева травма області тазо-стегнового суглобу та стегна:

S.70.0 Контузія в області тазостегнового суглобу та стегна.

S.70.1 Контузія стегна.

S.70.7 Множинні поверхневі травми в області тазостегнового суглобу та стегна.

S.70.8 Інші поверхневі травми в області тазостегнового суглобу та стегна.

S.70.9 Поверхнева травма в області тазостегнового суглобу та стегна.

S.71. Відкрита рана в області тазо-стегнового суглобу та стегна:

S.71.0 Відкрита рана в області тазостегнового суглобу.

S.71.1 Відкрита рана в області стегна.

S.71.7 Множинні відкриті рани в області тазостегнового суглобу та стегна.

S.71.8 Відкрита рана інших та неуточнених частин тазового поясу.

S.72. Перелом стегнової кістки:

S.72.0 Перелом шийки стегна.

S.72.1 Черезвертлюговий перелом.

S.72.2 Підвертлюговий перелом.

S.72.3 Перелом тіла стегнової кістки.

S.72.4 Перелом дистального кінця стегнової кістки.

S.72.7 Множинні переломи стегнової кістки.

S.72.8 Переломи інших частин стегнової кістки.

S.72.9 Перелом стегна, локалізація неуточнена.

S.73. Вивих, деформація кісток та розтягнення зв'язок тазостегнового суглоба:

S.73.0 Вивих стегна.

S.73.1 Розтягнення та деформація тазостегнового суглобу.

S.74. Травма нервів в області тазостегнового суглоба та стегна:

S.74.0 Травма сідничного нерва в області тазостегнового суглобу та стегна.

S.74.1 Травма стегнового нерва в області тазостегнового суглобу та стегна.

S.74.2 Травма сенсорного нерва шкіри в області тазостегнового суглобу та стегна.

S.74.7 Травма численних нервів в області тазостегнового суглобу та стегна.

S.74.8 Травма інших нервів в області тазостегнового суглобу та стегна.

S.74.9 Травма не уточнених нервів в області тазостегнового суглобу та стегна.

S.75. Травма кровоносних судин в області тазостегнового суглоба та стегна:

S.75.0 Травма стегнової артерії.

S.75.1 Травма стегнової вени в області тазостегнового суглобу та стегна.

S.75.2 Травма великої підшкірної вени в області тазостегнового суглобу та стегна.

S.75.7 Травма численних судин в області тазостегнового суглобу та стегна.

S.75.8 Травма інших кровоносних судин в області тазостегнового суглобу та стегна.

S.75.9 Травма не уточнених кровоносних судин в області тазостегнового суглобу та стегна.

S.76. Травма м'язів та сухожилля в області тазостегнового суглобу та стегна:

S.76.0 Травма м'язів та сухожиль в області тазостегнового суглобу.

S.76.1 Травма чотириголового м'яза та сухожилля.

S.76.2 Травма привідного м'яза та сухожилля стегна.

S.76.3 Травма м'язів та сухожиль задньої групи м'язів в області стегна.

S.76.4 Травма інших та неустановлених м'язів і сухожиль в області стегна.

S.76.7 Травма численних м'язів та сухожиль в області тазостегневого суглобу та стегна.

S.77. Розтрощення (розчавлення) в області тазостегневого суглобу та стегна:

S.77.0 Розтрощення (розчавлення) тазостегневого суглобу.

S.77.1 Розтрощення (розчавлення) стегна.

S.77.2 Розтрощення (розчавлення) тазостегневого суглобу та стегна.

S.78. Травматична ампутація тазостегневого суглоба та стегна:

S.78.0 Травматична ампутація на рівні стегневого суглобу.

S.78.1 Травматична ампутація на рівні між стегном та коліном.

S.78.9 Травматична ампутація в області тазостегневого суглобу та стегна, локалізація не установлена

S.79. Інші та не уточнені травми в області тазостегневого суглоба та стегна:

S.79.7 Множинні травми в області тазостегневого суглобу та стегна.

S.79.8 Інші уточнені травми в області тазостегневого суглоба та стегна.

S.79.9 Не уточнені травми в області тазостегневого суглобу та стегна.

[S80 – S89] Травми коліна та гомілки

S.80. Поверхнева травма гомілки:

S.80.0 Контузія (забій) коліна.

S.80.1 Контузія (забій) інших і не уточнених ділянок гомілки.

S.80.7 Численні поверхневі травми гомілки.

S.80.8 Інші поверхневі травми гомілки.

S.80.9 Поверхнева травма гомілки не уточнена.

S.81. Відкрита рана гомілки:

S.81.0 Відкрита рана коліна.

S.81.7 Численні відкриті рани гомілки.

S.81.8 Відкрита рана ділянок гомілки.

S.81.9 Відкрита рана гомілки.

S.82. Перелом гомілки, включаючи гомілокоступневий суглоб:

S.82.0 Перелом надколінка.

S.82.1 Перелом верхнього кінця великогомілкової кістки.

S.82.2 Перелом стовбура великогомілкової кістки.

S.82.3 Перелом нижнього кінця великогомілкової кістки.

S.82.4 Перелом виключно малогомілкової кістки.

S.82.5 Перелом медіальної щиколотки.

S.82.6 Перелом латеральної щиколотки.

S.82.7 Численні переломи гомілки.

S.82.8 Переломи інших ділянок гомілки.

S.82.9 Перелом гомілки, локалізація не уточнена.

S.83. Вивих, розтягнення і деформація суглобів та зв'язок коліна:

S.83.0 Вивих надколінка.

S.83.1 Вивих колінного суглобу.

S.83.2 Розрив меніска свіжий.

S.83.3 Розрив хряща колінного суглоба свіжий.

S.83.4 Розтягнення і деформація бокових зв'язок великогомілково-малогомілкового зчленування колінного суглобу.

S.83.5 Розтягнення і деформація хрестоподібних зв'язок колінного суглобу (передньої) (задньої).

S.83.6 Розтягнення і деформація інших і не уточнених ділянок колінного суглобу

S.83.7 Численні структурні пошкодження колінного суглобу.

S.84. Травма нервів в області гомілки:

S.84.0 Травма великогомілкового нерва гомілки.

S.84.1 Травма малогомілкового нерва гомілки.

S.84.2 Травма сенсорного нерва шкіри гомілки.

S.84.3 Травма численних нервів гомілки.

S.84.8 Травма інших нервів гомілки.

S.84.9 Травма не уточнених нервів гомілки.

S.85. Травма кровоносних судин в області гомілки:

S.85.0 Пошкодження підколінної артерії.

S.85.1 Пошкодження (передньої) (задньої) великогомілкової артерії.

S.85.2 Пошкодження малогомілкової артерії.

S.85.3 Пошкодження великої підшкірної вени в області гомілки.

S.85.4 Пошкодження малої підшкірної вени в області гомілки.

S.85.5 Пошкодження підколінної вени.

S.85.7 Пошкодження численних кровоносних судин в області гомілки.

- S.85.8 Пошкодження інших кровоносних судин в області гомілки.
- S.85.9 Пошкодження не уточнених кровоносних судин в області гомілки.

S.86. Травма м'яза та сухожилля в області гомілки:

- S.86.0 Травма Ахіллового сухожилля.
- S.86.1 Травма інших м'яза(ів) і сухожилля(ль) задньої групи м'язів гомілки.
- S.86.2 Травма м'яза і сухожилля(ль) передньої групи м'язів гомілки.
- S.86.3 Травма м'яза(ів) і сухожилля(ль) із групи м'язів малої гомілкової кістки.
- S.86.7 Численні травми м'язів і сухожиль гомілки.
- S.86.8 Травма інших м'язів і сухожиль гомілки.
- S.86.9 Травма не уточнених м'язів і сухожиль гомілки.

S.87. Розтрощення гомілки:

- S.87.0 Розтрощення колінного суглобу.
- S.87.8 Інші та не уточнені розтрощення гомілки.

S.88. Травматична ампутація гомілки:

- S.88.0 Травматична ампутація нижче коліна.
- S.88.1 Травматична ампутація на рівні між коліном і щиколоткою.
- S.88.9 Травматична ампутація гомілки, локалізація не уточнена.

S.89. Інші та не уточнені травми гомілки:

- S.89.7 Численні травми гомілки.
- S.89.8 Інші уточнені травми гомілки.
- S.89.9 Не уточнені травми гомілки.

[S90 – S99] Травми гомілковостопного суглоба та стопи

S.90. Поверхнева травма гомілковоступневого суглоба та ступні:

- S.90.0 Контузія щиколотки.
- S.90.1 Контузія пальця(ів) ступні без пошкодження нігтів.
- S.90.3 Контузія інших та не уточнених частин ступні.
- S.90.7 Численні поверхневі травми щиколотки і ступні.
- S.90.8 Інші поверхневі травми щиколотки і ступні.
- S.90.9 Не уточнена поверхнева травма щиколотки і ступні.

S.91. Відкрита рана гомілковоступневого суглобу та ступні:

- S.91.0 Відкрита рана гомілковоступневого суглобу
- S.91.1 Відкрита рана пальця(ів) ступні без пошкодження нігтя.
- S.91.2 Відкрита рана пальця(ів) ступні з пошкодженням нігтя.

S.91.3 Відкрита рана інших частин ступні.

S.91.7 Численні відкриті рани голеноступневого суглобу та ступні.

S.92. Перелом ступні, за винятком гомілковоступневого суглобу:

S.92.0 Перелом п'яткової кістки.

S.92.1 Перелом таранної кістки.

S.92.2 Перелом іншої передплюснкової кістки(ок).

S.92.3 Перелом плюснкової кістки.

S.92.4 Перелом великого пальця ступні.

S.92.5 Перелом інших пальців ступні.

S.92.7 Численні переломи ступні.

S.92.9 Переломи ступні не уточнені.

S.93. Вивих, деформація, розтягнення суглобів та зв'язок в області гомілковоступневого суглоба та ступні:

S.93.0 Вивих гомілковоступневого суглобу.

S.93.1 Вивих пальця(ів) ступні.

S.93.2 Розрив зв'язок в області гомілковоступневого суглобу.

S.93.3 Вивих інших та не уточнених ділянок ступні.

S.93.4 Розтягнення і деформація гомілковоступневого суглобу.

S.93.5 Розтягнення і деформація пальця(ів) ступні.

S.93.6 Розтягнення і деформація інших та не уточнених ділянок ступні.

S.94. Травма нервів в області гомілковоступневого суглоба та ступні:

S.94.0 Травма бокового підшовного нерва.

S.94.1 Травма серединного підшовного нерва.

S.94.2 Травма глибокого малогомілкового нерва в області щиколотки і ступні.

S.94.3 Травма сенсорного нерва шкіри в області щиколотки і ступні.

S.94.7 Травма численних нервів в області щиколотки і ступні.

S.94.8 Травма інших нервів в області щиколотки і ступні.

S.94.9 Пошкодження не уточнених нервів в області щиколотки і ступні.

S.95. Травма кровоносних судин в області гомілковоступневого суглоба та ступні:

S.95.0 Пошкодження дорсальної артерії ступні.

S.95.1 Пошкодження підшовної артерії ступні.

S.95.2 Пошкодження дорсальної вени ступні.

S.95.7 Пошкодження численних кровоносних судин в області гомілкоступневого суглоба та ступні.

S.95.8 Пошкодження інших кровоносних судин в області гомілкоступневого суглоба та ступні.

S.95.9 Пошкодження не уточнених кровоносних судин в області гомілковоступневого суглобу та ступні.

S.96. Травма м'яза та сухожилля в області гомілковоступневого суглоба та ступні:

S.96.0 Пошкодження м'яза і сухожилля довгого згинального м'яза пальця в області гомілкоступневого суглобу та ступні.

S.96.1 Пошкодження м'яза і сухожилля довгого розгинального м'яза пальця в області гомілкоступневого суглобу та ступні.

S.96.2 Пошкодження внутрішнього м'яза і сухожилля в області гомілкоступневого суглобу та ступні.

S.96.7 Пошкодження численних м'язів і сухожиль в області гомілкоступневого суглобу та ступні.

S.96.8 Пошкодження інших м'язів і сухожиль в області гомілкоступневого суглоба та ступні.

S.96.9 Пошкодження не уточнених м'язів і сухожиль в області гомілкоступневого суглобу та ступні.

S.97. Розтрощення гомілковоступневого суглоба та ступні:

S.97.0 Розтрощення гомілкоступневого суглобу.

S.97.1 Розтрощення пальця(ів) ступні.

S.97.8 Розтрощення інших ділянок гомілкоступневого суглобу та ступні.

S.98. Травматична ампутація гомілковоступневого суглобу та ступні:

S.98.0 Травматична ампутація ступні на рівні щиколотки.

S.98.1 Травматична ампутація одного пальця ступні.

S.98.2 Травматична ампутація двох чи більше пальців ступні.

S.98.4 Травматична ампутація ступні, рівень не уточнений.

S.99. Інші та не уточнені травми гомілковоступневого суглоба та ступні:

S.99.7 Численні пошкодження гомілкоступневого суглобу та ступні.

S.99.9 Не уточнені пошкодження гомілкоступневого суглобу та ступні.

ОЦІНКА СТАНУ ПАЦІЄНТА – ЗА АЛГОРИТМОМ ABCDE

1. А – прохідність дихальних шляхів (Airway).

1.1. Визначте симптоми непрохідності дихальних шляхів: порушення прохідності дихальних шляхів сприяє виникненню парадоксального дихання та участі у диханні додаткових дихальних м'язів; центральний ціаноз є пізнім симптомом непрохідності дихальних шляхів; у пацієнтів, які знаходяться у критичному стані, порушення свідомості часто спричиняє порушення прохідності дихальних шляхів (западання язика, м'якого піднебіння).

1.2. Кисень у високій концентрації: за допомогою маски з резервуаром; переконайтесь, що подача кисню достатня (> 10 л/хв).

2. В – дихання (Breathing).

Під час оцінки дихання важливо визначити та лікувати стани, які є безпосередньою загрозою для життя – важкий напад астми, набряк легень, напружений пневмоторакс, гемоторакс.

2.1. Визначте симптоми, які можуть свідчити про порушення дихання: надмірна пітливість, центральний ціаноз, робота додаткових м'язів або черевний тип дихання.

2.2. Визначте ЧД – в нормі це 12-20 вдихів за хв.

2.3. Оцініть спосіб дихання, глибину вдихів та перевірте, чи рухи грудної клітки симетричні.

2.4. Зверніть увагу на надмірне наповнення шийних вен (наприклад, при важкій астмі або напруженому пневмотораксі), наявність та прохідність плеврального дренажу тощо.

2.5. Проведіть аускультацию та перкусію легень.

2.6. Визначте положення трахеї – її зміщення може свідчити про напружений пневмоторакс, фіброз легень або рідину у плевральній порожнині.

3. С – кровообіг (Circulation).

3.1. Оцініть колір шкіри на відкритих частинах (кисті): синя, рожева, бліда або мармурова.

3.2. Оцініть температуру кінцівок: холодна чи тепла.

3.3. Оцініть капілярне наповнення – в нормі до 2 сек. Збільшене капілярне наповнення може вказувати на знижену периферійну перфузію.

3.4. Оцініть наповнення вен – можуть бути помірно наповнені або запалі

при гіповолемії.

3.5. Визначить ЧСС. Знайдіть периферійний пульс та пульс на великій артерії, оцініть його наявність, частоту, якість, регулярність та симетричність.

3.6. Виміряйте артеріальний тиск.

3.7. Вислухайте тони серця.

3.8. Зверніть увагу на інші симптоми, які свідчили б про зниження викиду серця, такі як порушення свідомості, олігоурія (об'єм сечі < 0,5 мл/кг/год.).

4. D – порушення стану свідомості (Disability).

Найчастіше причинами порушень стану свідомості є важка гіпоксія, гіперкапнія, ішемія мозку або застосування лікарських засобів із седативним ефектом або анальгетиків,

4.1. Оцініть зіниці (діаметр, симетричність та реакцію на світло).

4.2. Швидко оцініть стан свідомості пацієнта за шкалою AVPU: Alert (орієнтується), Vocal (реагує на голос), Pain (реагує на біль), Unresponsive (не реагує на жодні подразники). Можна застосувати також шкалу Глазго (Glasgow Coma Scale).

4.3. Визначте рівень глюкози, щоб виключити гіпоглікемію. Якщо рівень глюкози нижче ніж 3 ммоль/л, забезпечте в/в 50,0 мл 20% розчину глюкози.

5. E – додаткова інформація (Exposure).

5.1. Зберіть детальний анамнез у пацієнта, його рідних, друзів.

5.2. Ознайомтесь з медичною документацією пацієнта: перевірте показники життєвих параметрів, та їх зміни у динаміці, перевірте, які лікарські засоби пацієнтові призначені та які він приймає.

СИТУАЦІЙНІ ЗАДАЧІ ТА ТЕСТОВІ ЗАВДАННЯ ДЛЯ САМОКОНТРОЛЮ ЗНАНЬ

1. Які клінічні симптоми переломів відносяться до достовірних?

- A. Патологічна рухливість уламків сегмента, крепітація.
- B. Порушення функції кінцівки.
- C. Деформація кінцівки.
- D. Вкорочення кінцівки.
- E. Біль, припухлість.

2. Які ускладнення переломів слід вважати ранніми?

- A. Нейродистрофічні розлади.
- B. Травматичний шок.
- C. Тугорухливість в суглобах з атрофією м'язів.
- D. Сповільнене зрощення переломів.
- E. Несправжній суглоб.

3. Сповільнена консолидація переломів проявляється клінічними симптомами:

- A. Не зрощення кісткових уламків.
- B. Збільшення терміну зрощення в 1,5 рази.
- C. набряк тканин навколо перелому.
- D. Закриття кістково-мозкового каналу на рентгенограмі.
- E. Склероз кінців уламків.

4. При відкритих переломах на догоспітальному етапі слід виконувати:

- A. Зупинку кровотечі, транспортну іммобілізацію.
- B. Знеболення та наступне зашивання шкіри.
- C. Репозицію уламків.
- D. Накладання тимчасового скелетного витяжіння.
- E. Виконання первинної хірургічної обробки рани.

5. Контрольна рентгенографія вперше після накладання гіпсової пов'язки здійснюється:

- A. Протягом першої доби.
- B. На 2–3 добу.
- C. На 6–8 добу.
- D. На 10–14 добу.
- E. Не раніше другого тижня.

6. Переломовивихом називається стан, який характеризується одночасним:

- A. Переломом та зміщенням кісткових уламків.
- B. Переломом та інтерпозицією м'язів між уламками.
- C. Переломом з вклиненням уламків.
- D. Вивихом однієї кістки й переломом іншої.
- E. Вивихом і переломом суглобових та біля суглобових відділів кістки.

7. У пацієнта відкритий перелом кісток гомілки внаслідок удару переднім бампером автомобіля. Якого виду перелом при цьому найбільш вірогідний?

- A. Вклинений.
- B. Компресійний.
- C. Багатоскалковий.
- D. Відривний.
- E. Гвинтоподібний.

8. Назвіть симптоми закритого перелому кістки:

- A. Підшкірна емфізема.
- B. Патологічна рухливість.
- C. Збільшення абсолютної довжини кінцівки.
- D. Кровотеча.
- E. Пружний опір в найближчому суглобі.

9. Вкажіть елемент першої допомоги на місці пригоди потерпілому з переломом довгої трубчастої кістки:

- A. Використати шину Белера.
- B. Накласти гіпсову пов'язку.
- C. Іммобілізувати кінцівку транспортною шиною.
- D. Виконати репозицію уламків.
- E. Виконати скелетне витяжіння.

10. Коли і де слід проводити репозицію кісткових уламків при відкритому переломі?

- A. На місці отримання травми (при наданні першої медичної допомоги).
- B. При транспортуванні до стаціонару.
- C. Під час санітарної обробки в приймальному відділенні.
- D. В операційній в найближчий час.
- E. В будь-якому з перерахованих місць та в будь-який час.

11. Вкажіть час проведення репозиції перелому у потерпілого з ознаками травматичного шоку.

- A. Після виконання новокаїнової блокади ділянки перелому.
- B. Після виведення пацієнта із стану шоку.
- C. Після початку внутрішньовенної трансфузії.
- D. Відразу після доставки потерпілого до стаціонару.
- E. Під час надання першої медичної допомоги.

12. Які дії першочергові для профілактики шоку при відкритому переломі великої трубчастої кістки під час надання першої медичної допомоги?

- A. Транспортна іммобілізація кінцівки.
- B. Репозиція уламків.
- C. Зупинка кровотечі.
- D. Введення нестероїдних протизапальних препаратів.
- E. Проведення трансфузійної терапії.

13. Яку шину слід застосовувати для транспортної іммобілізації при переломі стегна?

- A. Дітерікса.
- B. Металеву сітчасту.
- C. Єланського.
- D. Фанерну шину.
- E. Кузьмінського.

14. Терміни зрощення діафізарного перелому стегна у чоловіка 40 років:

- A. Менше 2-х місяців.
- B. Більше 2-х місяців.
- C. 100–120 днів.
- D. 150–180 днів.
- E. Близько одного року.

15. Абсолютною ознакою перелому, яка виявляється за допомогою клінічного обстеження, є:

- A. Гіперемія шкіри.
- B. Блідість шкірних покривів.
- C. набряк кінцівки.
- D. Кісткова крепітація.
- E. Біль в області перелому.

16. Оперативне лікування переломів показане в таких випадках:

- A. При уповільненому зростанні перелому.
- B. При епіфізіолізі.
- C. При неускладнених поперечних переломах.
- D. При гвинтоподібних переломах.
- E. При вклинених переломах.

17. Який метод відноситься до неоперативного методу фіксації кісткових уламків?

- A. Фіксація металевими пластинами.

- В. Введення в кістково-мозковий канал металевих штифтів.
- С. Скелетне витяжіння.
- Д. Застосування комперсійно-дистракційного методу.
- Е. Фіксація металевими спицями Ілізарова.

18. Що відноситься до загальних причин уповільненого зрощення переломів?

- А. Інтерпозиція м'яких тканин.
- В. Авітаміноз із порушенням мінерального обміну.
- С. Зміщення кісткових уламків, яке було не виправлене при репозиції.
- Д. Дефект м'яких тканин над зоною перелому.
- Е. Порушення кровозабезпечення кісткових уламків.

19. Накладання тугої пов'язки показано при:

- А. Венозній кровотечі.
- В. Артеріальній кровотечі.
- С. Капілярній кровотечі.
- Д. Кровотечі з носової порожнини.
- Е. Кровотечі з плечової артерії.

20. Оптимальні умови для зрощення діафізарних переломів шляхом прямого остеогенезу забезпечує:

- А. Іммобілізаційний метод.
- В. Скелетне витяжіння.
- С. Остеосинтез металевим стрижнем.
- Д. Черезкістковий остеосинтез.
- Е. Усі перелічені.

21. Справжнє вкорочення кінцівки буває при:

- А. Контрактурі суглоба.
- В. Ригідності суглоба.
- С. Гемартрозі.
- Д. Переломі сегменту кінцівки.
- Е. Пухлині кістки.

22. Лікування гіпсовими пов'язками здійснюють при:

- A. Переломах без зміщення уламків.
- B. Стабільному остеосинтезі.
- C. Відкритих переломах, які ускладнилися нагноєнням.
- D. Несправжніх суглобах діафізів довгих кісток.
- E. Переломах, які довго не зростаються.

23. Постійне скелетне витяжіння дозволяє:

- A. Усунути зміщення уламків по довжині.
- B. Забезпечити заживлення перелому шляхом прямого остеогенезу.
- C. Забезпечити повну нерухомість уламків.
- D. Розпочати ранню мобілізацію суглобів.
- E. Скоротити термін лікування.

24. Скелетне витяжіння протипоказане при:

- A. Парезах і судомах, міопатії, ушкодженні м'язів антагоністів, ушкодженні нервово-судинних пучків.
- B. Комбінаційних ушкодженнях.
- C. Косих, косо-поперечних і уламкових переломах.
- D. Внутрішньо-суглобових переломах.
- E. Усіх перелічених вище випадках.

25. Що відноситься до пізніх ускладнень при переломах кісток?

- A. Гострий остеомієліт.
- B. Шок.
- C. Ранева інфекція у вигляді нагноєння рани, флегмони.
- D. Нейродистрофічні розлади.
- E. Жирова емболія.

26. До методів стабільної фіксації кісткових уламків відноситься:

- A. Шина Дітеріхса.
- B. Остеосинтез за допомогою спиць Ілізарова.
- C. Гіпсова пов'язка.
- D. Компресійно-дистракційний остеосинтез.

Е. Шовковий шов, шовковий серкляж.

27. Що відноситься до основних принципів лікування переломів?

А. Репозиція кісткових уламків.

В. Фіксація косих переломів шляхом гіпсової іммобілізації.

С. Фіксація кісткових уламків у правильному положенні та їх стабільне утримання.

Д. Початок реабілітації пацієнта не раніше другого тижня.

Е. Видалення гематоми шляхом пункції із зони перелому.

28. Який основний місцевий симптом має значення для постановки діагнозу перелому?

А. Біль, набряк.

В. Деформація кінцівки.

С. Гематома.

Д. Вкорочення кінцівки.

Е. Кісткова крепітація.

29. Що відноситься до методів стабільної фіксації кісткових уламків?

А. Скелетне витяжіння.

В. Шина Белера.

С. Компресійно-дистракційний остеосинтез.

Д. Гіпсова пов'язка.

Е. Шина Дітеріхса.

30. В яку ділянку протипоказане проведення спиць при скелетному витяганні?

А. Ліктьовий відросток.

В. Кісточки.

С. П'ятова кістка.

Д. Горбистість великогомілкової кістки.

Е. Виростка стегна.

31. Який метод відноситься до неоперативного методу фіксації кісткових уламків?

- A. Зшивання шовком.
- B. Фіксація металевими пластинами.
- C. Накладання скелетного витяжіння.
- D. Введення в кістковий канал металевих штифтів.
- E. Використання компресійно-дистракційного методу.

32. Що відноситься до достовірних ознак переломів?

- A. Локальний біль, іррадіація болю.
- B. Порушення функції кінцівки.
- C. Вимушене положення кінцівки.
- D. Кісткова крепітація в ділянці перелому.
- E. набряк і деформація кінцівки.

33. Який основний принцип лікування переломів?

- A. Зшивання окістя кістки.
- B. Зіставлення уламків та їх утримання.
- C. Фіксація уламків за допомогою металевих пластин.
- D. Фіксація уламків за допомогою компресійно-дистракційного методу.
- E. Видалення всіх кісткових уламків.

34. Що відноситься до основних завдань лікування пацієнтів із переломами кінцівок?

- A. Збереження життя потерпілого.
- B. Збереження кінцівки.
- C. Усунення болю.
- D. Відновлення анатомічної форми кінцівки, її функції, працездатності.
- E. Усе вище перераховане.

35. Що є протипоказанням до оперативного лікування?

- A. Наявність інтерпозиції тканин між кістковими уламками.
- B. Відкриті переломи.
- C. Геморагічний шок 3-го ступеня.

- D. Ушкодження судин та нервів.
- E. Нестабільні або складні переломи.

36. До відривних переломів відносяться:

- A. Діафізарні.
- B. Метафізарні.
- C. Комбіновані.
- D. Апофізарні.
- E. Епіфізарні.

37. Залежно від локалізації ушкодження кістки розрізняють переломи:

- A. Поперечні.
- B. Епіфізарні.
- C. Косі.
- D. Гвинтові.
- E. Скалкові.

38. Розрізняють такі види зміщення уламків:

- A. Вклинені.
- B. Розтрощення.
- C. Гвинтоподібні.
- D. Бокові.
- E. Косі.

39. В якій анатомічній ділянці кістки частіше виникає відривний перелом?

- A. Діафіз.
- B. Апофіз.
- C. Метафіз.
- D. Епіметафіз.
- E. Зона ендоосту.

40. В якій анатомічній ділянці кістки частіше виникає компресійний перелом?

- A. Діафіз.
- B. Апофіз.
- C. Метафіз.
- D. Епіметафіз.
- E. Зона ендоосту.

41. Що відноситься до місцевих причин уповільненого зрощення переломів?

- A. Хронічні захворювання.
- B. Авітаміноз із порушенням мінерального обміну.
- C. Множинність травм.
- D. Вагітність.
- E. Порушення кровозабезпечення кісткових уламків.

42. Що відноситься до ранніх ускладнень при переломах кісток?

- A. Порушення функції у суглобах (контрактури, анкілози).
- B. Укорочення кінцівки.
- C. Уповільнене зрощення кісткових уламків.
- D. Нейродистрофічні розлади.
- E. Жирова емболія.

43. У пацієнта перелом надколінка з розходженням відламків на 10 мм. Який метод лікування слід обрати?

- A. Фіксація ноги гіпсовою пов'язкою в положенні повного (180°) розгинання у колінному суглобі.
- B. Фіксація ноги гіпсовою пов'язкою в положенні $140-150^\circ$ згинання у колінному суглобі.
- C. Накладання скелетного витягнення з вантажем 3-4 кг за п'яткову кістку.
- D. Накладання спицьового пристрою зустрічно-бокової компресії.
- E. Відкрита репозиція, металоостеосинтез відламків надколінка.

44. Яка тактика лікування при переломі п'яткової кістки без зміщення відламків?

- А. Скелетний витяг 1,5 місяця.
- Б. Циркулярна гіпсова пов'язка "чобіток" на 2 місяці.
- В. Транспортна іммобілізація.
- Г. Відкрита репозиція відламків, металоостеосинтез.
- Д. Накладання апарата Ілізарова.

45. Хворому 30 років. У нього закритий косий перелом нижньої третини кісток гомілки. У травм пункті було накладено лонгетну гіпсову пов'язку до середньої третини стегна. Через 2 дні на контрольній рентгенограмі виявлено зміщення уламків по довжині на 3 см. Якою має бути тактика лікаря?

- А. Зробити черезшкірну діафіксацію уламків спицями.
- Б. Накласти скелетне витягнення за п'яткову кістку.
- В. Зробити закриту ручну репозицію уламків, накласти широку лонгетну пов'язку до верхньої третини стегна.
- Г. Зробити операцію: відкриту репозицію уламків з металоостеосинтезом.
- Д. Зробити апаратну репозицію уламків з накладанням циркулярної гіпсової пов'язки до середини стегна.

46. Які тріади симптомів характерні при медіальному переломі шийки стегна зі зміщенням:

- А. Біль, набряк, гематома суглоба.
- Б. Гематома суглоба, зовнішня ротація, контрактура.
- В. Набряк, зовнішня ротація, симптом «прилиплої п'яти».
- Г. Укорочення кінцівки, зовнішня ротація, симптом «прилиплої п'яти».
- Д. Укорочення кінцівки, гематома, симптом «прилиплої п'яти».

47. Яка тактика лікування при закритому поперечному переломі стегнової кістки на границі в/з – с/з зі зміщенням:

- А. Скелетний витяг.
- Б. Металоостеосинтез накісною пластиною.

- В. Інтрамедулярний остеосинтез стрижнем.
- Г. Гіпсова пов'язка.
- Д. Накладання апарата зовнішньої фіксації.

48. Яка тактика лікування при ізольованому переломі зовнішньої кісточки гомілки без зміщення відламків:

- А. Транспортна іммобілізація.
- Б. Скелетний витяг.
- В. Гіпсова пов'язка.
- Г. Відкрита репозиція, металоостеосинтез гвинтом.
- Д. Відкрита репозиція, металоостеосинтез пластиною.

49. У хворої після операції субкапітального перелому шийки правої стегнової кістки пройшло 8 місяців. На рентгенограмі правого кульшового суглоба спостерігається лізис майже усієї голівки правої стегнової кістки, міграція фіксатора. Якою має бути подальша лікувальна тактика?

- А. Повторна операція металоостеосинтезу шийки стегна.
- Б. Видалення фіксатора, накладання кокситної гіпсової пов'язки.
- В. Ендопротезування кульшового суглоба.
- Г. Операція Мак-Муррея.
- Д. Накладання скелетного витягнення за горбистість правої великогомілкової кістки, ЛФК, масаж, вітамінотерапія.

50. У пацієнта, якого було доставлено до приймального відділення після ДТП, виявлено рану по зовнішній поверхні правої гомілки розміром 3x5 см, заповнену згустком крові, повздовжня вісь гомілки деформована. У ділянці рани визначається патологічна рухомість, кісткова крепітація. Пульс – 96 уд/хв, ритмічний, слабкого наповнення, артеріальний тиск – 100/60 мм. рт. ст. Вкажіть попередній діагноз.

- А. Відкритий перелом малоомілкової кістки.
- Б. Відкритий перелом кісток правої гомілки, флегмона гомілки, що розпочинається.
- С. Відкритий перелом кісток правої гомілки, травматичний шок I ступеню.

- D. Синдром тривалого розчавлення з переломом кісток правої гомілки.
- E. Відкритий перелом кісток правої гомілки.

51. До травматологічного відділення поступив пацієнт зі скаргами на біль у правому стегні, порушення його функції. При огляді стегна є гематома, набряк у середній третині, укорочення кінцівки на 5 см., кінцівка фіксована шиною Дітеріхса. Артеріальний тиск – 85/60 мм. рт. ст., пульс – 105 уд/хв. Яке обстеження необхідно провести пацієнту?

- A. Огляд пацієнта, функціональні проби, консультація суміжних спеціалістів.
- B. Рентгенографію стегна, загальний аналіз крові, сечі, крові та цукор, визначити величину крововтрати.
- C. Без обстеження, відразу взяти робити ургентну операцію.
- D. Рентгенографію черепа, органів грудної порожнини та обох стегон.
- E. Ультрасонографія ушкодженої ділянки, органів черевної порожнини, час згортання крові, протромбіновий індекс.

52. Пішохід Л., 35 років, госпіталізований до травматологічного відділення після автомобільної аварії з діагнозом: перелом діяфіза правої великогомілкової кістки у середній третині з незначним зміщенням уламків. Який термін іммобілізації кінцівки треба витримати:

- A. 3 місяці.
- B. 1 місяць.
- C. 4 місяці.
- D. 6 місяців.
- E. 3 тижні.

53. Пацієнт – 68 років поступив до травматологічного стаціонару з діагнозом: перелом шийки правої стегнової кістки. Пацієнту було накладене скелетне витяжіння. Вага пацієнта – 80 кг. Якою повинна бути вага грузу для скелетного витяжіння у даному випадку?

- A. 5 кг.
- B. 8 кг.

- C. 12 кг.
- D. 18 кг.
- E. 20 кг.

54. У пацієнта М., 1938 р.н., після ендопротезування кульшового суглобу на третю добу виникли такі симптоми: раптове погіршення загального стану, різке падіння артеріального тиску, задуха, відчуття стискання за грудиною, нестача повітря, крила носа беруть участь у диханні. Об'єктивно: обличчя бліде, наявність на блідій ціанотичній шкірі бузковатого відтінку папул на щоках, бокових поверхнях живота, грудей. Аускультативно: вологі хрипи. Температура підвищенна. Рентгенологічно: тяжистість і ущільнення по ходу бронхіального дерева. Яке ускладнення трапилося у пацієнта?

- A. Геморагічний шок.
- B. Жирова емболія мозку.
- C. Жирова емболія легень.
- D. Інфаркт міокарду.
- E. Жирова емболія правого передсердя.

55. Юнак при падінні з висоти на помірно зігнуті ноги відчув різкий біль нижче колінного суглоба. Скаржить, що гомілки «не слухаються» при виконанні кроку вперед. При пальпації горбистості великогомілкової кістки – значний біль, наколінник змістився вгору. Поставте попередній діагноз та визначте лікувальну тактику.

- A. Багатоуламковий перелом великогомілкової кістки. Оперативне лікування.
- B. Перелом обох кісток гомілок без значного зміщення. Скелетне витяжіння.
- C. Відрив наколінника. Оперативне лікування.
- D. Відрив горбистості великогомілкової кістки. Оперативне лікування.
- E. Розрив зв'язок колінного суглобу. Гіпсова іммобілізація.

56. Літній чоловік при падінні вдарився передньою поверхнею колінного суглоба. Турбує різкий біль у колінному суглобі, суглоб потовщений, із наявністю рідини, при пальпації – поглиблення в середній ділянці наколінника, підняти випрямлену ногу постраждалий не може. Вкажіть діагноз ушкодження.

- A. Перелом наколінника.
- B. Вивих наколінника.
- C. Розрив зв'язок колінного суглоба.
- D. Відрив медіального виростку великогомілкової кістки.
- E. Вивих у колінному суглобі.

57. Пацієнт К., 32 років, упав з висоти 2,5 метрів на ліву руку і ногу. Скаржиться на сильний біль у ділянці лівого плеча і стегна. Об'єктивно: шкіра і видимі слизові бліді, АТ–110/75 мм. рт. ст., пульс – 88 уд./хв. Ліве плече і стегно у середній третині деформовані, є патологічна рухомість і крепітація. Діагностовано закриті переломи плеча і стегна. Яка транспортна іммобілізація найбільш доцільна в даному випадку?

- A. Прибинтувати хвору ногу до здорової.
- B. Одна шина Крамера – на руку, друга – на ногу.
- C. Шина Крамера – на стегно, іммобілізація плеча косинкою.
- D. Шина Дітерікса – на ногу, шина Крамера – на руку.
- E. Дві шини Крамера – на ногу, іммобілізація руки косинкою.

58. Хворий 54-ти років доставлений до стаціонару бригадою швидкої допомоги. Травма трапилася 30 хвилин тому, при фіксованій стопі відбулося надмірне підошовне згинання. При огляді: опороздатність кінцівки порушена, область гомілковостопного суглобу набрякла, видима деформація, передній відділ стопи укорочений, п'ята подовжена. Попереду пальпується суглобовий кінець великогомілкової кістки. Можливий діагноз?

- A. Вивих стопи уперед.
- B. Перелом кісточок.
- C. Перелом кісток стопи.

- D. Перелом гомілки.
- E. Вивих стопи назад.

59. Жінка 29 років при спуску на лижах з гори упала й отримала травму кульшового суглоба. При огляді виявлена фіксована зовнішня ротація кінцівки і її незначне вкорочення. Великий вертлюг визначається нижче лінії Розета-Нелатона. Сформулюйте попередній діагноз:

- A. Медіальний перелом шийки стегнової кістки із зсувом.
- B. Черезвертлюжний перелом стегнової кістки із зсувом.
- C. Сідничний вивих стегна.
- D. Надлонний вивих стегна.
- E. Клубовий вивих стегна.

60. У чоловіка 48 років під час підйому вантажу виникло перерозгинання в колінному суглобі, під час якого з'явився хрускіт і сильний біль. За медичною допомогою звернувся через тиждень зі скаргами на біль і нестабільність у суглобі при ходьбі, незручності при підйомі по сходах, неможливість присісти. При огляді в положенні згинання в колінному суглобі під прямим кутом виявлено надлишкову рухомість гомілки при висуванні її вперед по відношенню до стегна. Найбільш імовірний діагноз:

- A. Пошкодження меніска.
- B. Розрив передньої схрещеної зв'язки.
- C. Розрив задньої схрещеної зв'язки.
- D. Розрив внутрішньої бокової зв'язки.
- E. Розрив зовнішньої бокової зв'язки.

ПЕРЕЛІК ПИТАНЬ ДЛЯ КІНЦЕВОГО КОНТРОЛЮ ЗНАНЬ ТА УМІНЬ СТУДЕНТІВ

1. Головні скарги хворого при переломі кісток нижньої кінцівки.
2. Головні анатомічні ознаки ушкоджень системи опори і руху.
2. Які додаткові обстеження можуть бути застосовані при обстеженні хворих з ушкодженнями нижньої кінцівки?
3. Механізм виникнення переломів довгих кісток.
4. Класифікація переломів довгих кісток.
5. Види зміщення відламків при переломі довгих кісток.
6. На підставі яких симптомів можна встановити діагноз перелому?
7. Перебіг процесів репаративної регенерації кісткової тканини при переломі.
8. Головні принципи лікування перелому кісток нижньої кінцівки.
9. Показання та принцип застосування фіксаційного методу лікування перелому.
10. Показання та принцип застосування екстензійного методу лікування перелому.
11. Показання та принципи застосування оперативного методу лікування перелому.
12. Показання та принципи застосування компресійно-дестракційного методу.
13. Яка роль рентгенологічного обстеження у діагностиці переломів та ортопедичних захворювань?
14. Яка робоча класифікація переломів стегна?
15. Які показання та методи оперативного лікування переломів стегна на різних рівнях?
16. Механогенез, класифікація і клініка перелому проксимального відділу стегнової кістки.
17. Лікування перелому шийки стегнової кістки і вертлюгової ділянки.
18. Механогенез, клініка, діагностика і лікування діафізарного перелому стегнової кістки.
19. Механогенез, класифікація перелому виростка стегнової кістки.
20. Клініка, діагностика і лікування перелому виростка стегнової кістки.

21. Які засоби консервативного лікування діафізарних переломів кісток гомілки, виростків стегна і великогомілкової кістки?
22. Клініка, діагностика і лікування розривів сухожилка прямого м'яза стегна і власної зв'язки надколінка.
23. Механогенез ушкодження меніска колінного суглоба; клініка та діагностика в ранньому і пізньому періодах лікування.
24. Механізм виникнення перелому надколінка і його класифікація.
25. Показання до консервативного і оперативного лікування перелому надколінка.
26. Механогенез перелому виростка великогомілкової кістки та його класифікація.
27. Клініка, діагностика і лікування перелому виростка великогомілкової кістки.
28. Механогенез діафізарного перелому кісток гомілки і його класифікація.
29. Клініка, діагностика і лікування ізольованого діафізарного перелому малогомілкової кістки.
30. Клініка, діагностика і лікування ізольованого перелому великогомілкової кістки.
31. Клініка, діагностика і лікування перелому обох кісток гомілки.
32. Пошкодження п'яtkового сухожилка. Клініка, діагностика і лікування.
33. Механізм виникнення, клініка, діагностика і лікування ушкоджень зв'язок гомілково-стопного суглоба.
34. Механогенез і класифікація перелому ділянки гомілково-стопного суглоба.
35. Клініка, діагностика і лікування ізольованого перелому кісточок.
36. Клініка, діагностика і лікування ушкоджень типу Дюпюїтрена і Десто.
37. Чим відрізняється перелом Мальнегя від перелому Десто (механізм травми)?
38. Перелом надп'яtkової та п'яtkової кісток – механізм ушкодження, клініка, діагностика і лікування.
39. Перелом плеснових кісток та фалангів пальців. Клініка, діагностика, лікування.
40. Які терміни іммобілізації, зрощення і непрацездатності за наявності переломів кісток в осіб фізичної і розумової праці?

СПИСОК РЕКОМЕНДОВАНОЇ ЛІТЕРАТУРИ

1. Анкин Л. Н. Аппараты внешней фиксации с полыми стержнями / Л. Н. Анкин, В. А. Голдис, О. И. Пархоменко // Ортопедия, травматология и протезирование. – 1991. – № 7. – С. 51-52.
2. Анкин Л. Н. Практическая травматология. Европейские стандарты диагностики и лечения / Л. Н. Анкин, Н. Л. Анкин. – М. : “Книга-плюс”, 2002. – 480 с.
3. Бабич Б. К. Травматические вывихи и переломы / Б.К. Бабич. – Киев : Здоров'я, 1968. – 458 с.
4. Бабоша В. О. Остеосинтез мета- і діафізарних переломів стегнової кістки апаратами спицестрижневого типу / В. О. Бабоша, М. В. Черевко, В. А. Ночовкін // Мат-ли XII з'їзду травматологів-ортопедів України (Київ, 18-20 вересня 1996 р.). – Київ, 1996. – С. 9-10.
5. Бейдик О. В. Остеосинтез стержневыми и спицестержневыми аппаратами внешней фиксации / О. В. Бейдик, Г. П. Котельников, Н. В. Островский – Самара : ГП «Перспектива», 2002. – 208 с.
6. Бец Г. В. Досвід лікування усередних складних переломів кісток, що утворюють колінний суглоб, із застосуванням стрижневих фіксаторів / Г. В. Бец, В. А. Бабалян // Ортопедія, травматологія і протезування. — 1999. – № 3. – С. 26–29.
7. Биомеханические аспекты внутрикостного дистракционного остеосинтеза голени приводными аппаратами / В. В. Драган, А. А. Тяжелов, Л. Д. Гончарова и др. // Ортопедия, травматология и протезирование. – 2010. – № 3. – С. 55-60.
8. Гайко Г. В. Традиционный и малоинвазивный остеосинтез в травматологии / Гайко Г. В., Анкин Л. Н., Поляченко Ю. В., Анкин Н. Л., Коструб А. А., Лакша А. М. // Ортопедия, травматология и протезирование. – 2000. – № 2. – С. 73-76.
9. Голка Г. Г. Травматологія та ортопедія : підручник для студентів вищих медичних навчальних закладів / Г. Г. Голка, О. А. Бур'янов, В. В. Климовицький. – Вінниця : Нова Книга, 2014. – 416 с.

10. Голяховский В. Руководство по чрескостному остеосинтезу методом Илизарова / Пер. с англ. / В. Голяховский, В. Френкель. – М. : «Издательство БИНОМ», 1999. – 272 с.
11. Гур'єв С. О. Лікування переломів стегнової кістки у постраждалих при політравмі : [монографія] / С. О. Гур'єв, В. Д. Шищук, П. Л. Жученко. – Суми : ВВП «Мрія-1» ТОВ, 2007. – 206 с.
12. Єдинак О. М. Ідеальний остеосинтез : Атлас малоінвазивних хірургічних технологій у травматології та ортопедії / О. М. Єдинак. – Тернопіль : Укрмедкнига, 2003. – 176 с.
13. Илизаров Г. А. Основные принципы чрескостного компрессионно-дистракционного остеосинтеза / Г. А. Илизаров // Ортопедия, травматология и протезирование. – 1971. – С. 7-14.
14. Карпінська Т. Г. Фізична реабілітація : Навчальний посібник, частина 2 (для студ. медичного факультету вищ. навч. закл.) / Т. Г. Карпінська. – Львів : ЛМІ, 2011. – 121 с.
15. Катаєв І. А. Уніфікована система зовнішньої черезкісткової фіксації (остеомеханіка) / І. А. Катаєв, А. Я. Лобків // Питання травматології і ортопедії. – Донецьк, 1994. – С. 153-158.
16. Климовицький В. Г. Черезкістковий остеосинтез при травмах та захворюваннях опорно-рухового апарату / В. Г. Климовицький, В. Ю. Черниш // Травма. – № 1. – Том 14. – 2013.
17. Клінічні рекомендації по лікуванню переломів / Під заг. ред. М. О. Коржа, С. С. Страфуна. – Київ : Національна академія медичних наук України, 2003. – 248 с.
18. Ключевский В. В. Скелетное вытяжение / В. В. Ключевский. – М. : Медицина, 1991. – 160 с.
19. Коваленко Н. А. Стержневой аппарат внешней фиксации для лечения диафизарных переломов длинных костей / Н. А. Коваленко // Ортопедия, травматология и протезирование. – 1990. – №4. – С. 46.
20. Корж А. А. Особенности остеосинтеза стержневыми компрессионно-дистракционными аппаратами / А. А. Корж, В. Г. Рынденко // Ортопедия, травматология и протезирование. – 1990. – № 7. – С. 1-5.

21. Корж М. О. Вибір способу остеосинтезу при переломах кісток / М. О. Корж, Л. Д. Горідова // Матеріали XII з'їзду травматологів-ортопедів України (Київ, 18-20 вересня 1996 р.). – Київ, 1996.— С. 45-46.
22. Костюк А. Н. Возможности стержневых аппаратов оригинальной конструкции при лечении переломов и вывихов костей конечностей / Костюк А. Н., Булах А. Д., Фурдюк В. В., Цинцаев А. М., Лукьяненко И. И., Антонюк П. С. // Ортопедия, травматология и протезирование. – 1990. – №4. – С. 6-9.
23. Костюк А. Н. Компрессионно-дистракционный аппарат многоплоскостного воздействия на винт-шурупах / А. Н. Костюк // Воен.-мед. журн. – 1987. – №6. – С. 67-69.
24. Кулагин В. К. Патологическая физиология травмы и шока / В. К. Кулагин. – М.: «Медицина», 1978. – 296 с.
25. Литвинов И. И. Внутрикостный остеосинтез закрытых диафизарных переломов большеберцовой кости / И. И. Литвинов // Современные проблемы травматологии и ортопедии : Сб. научных трудов. – Воронеж, 2004. – С. 173-174.
26. Медицинская реабилитация : руководство для врачей / Под ред. В. А. Епифанова. – М. : МЕДпресс-информ, 2005. – 328 с.
27. Методика остеосинтеза штифтом UTN с блокированием при лечении несросшихся переломов и ложных суставов большеберцовой кости / Г. М. Кавалерский [и др.] // Вестник травматологии и ортопедии им. Н.Н. Приорова. – 2006. – № 4. – С. 8-12
28. Методичні рекомендації до навчального курсу «Травматологія та ортопедія» / Укладачі : В. Д. Шищук, В. А. Бабич. – Суми : Вид-во СумДУ, 2011. – 52 с.
29. Михайлова Н. Є. Лікувальна фізична культура і лікарський контроль : навчальний посібник / Н. Є. Михайлова. – Рівне, 2011. – 232 с.
30. Мовшович И. А. Оперативная ортопедия / И. А. Мовшович. – М. : Медицина, 1994. – 445 с.
31. Олекса А. П. Травматологія / А. П. Олекса. – Львів : Вид-во науково-технічної літератури; Видавнича фірма «Афіша», 1996. – 408 с.
32. Олекса А. П. Травматологія / А. П. Олекса. – Львів, 1996. – 408 с.

33. Олекса А. П. Травматологія і ортопедія : [Підручник для вузів] / А. П. Олекса. – Київ: Вища школа, 1993. – 511 с.
34. Погорельский М. А. Гипсовая техника / М. А. Погорельский. – Киев : Госмедиздат УССР, 1961. – 187 с.
35. Позавогнищевий остеосинтез зовнішніми фіксаторами Костюка при переломах гомілки : Методичні рекомендації / Уклад. : Г. В. Гайко, А. Н. Костюк, А.В. Калашников. – К. : Ін-т травматології та ортопедії АМН України, 2008. – 20 с.
36. Попов С. Н. Физическая реабилитация : [Учебник для вузов] / С. Н. Попов. – Ростов-на-Дону: Феникс, 2005. – 605 с.
37. Попсуйшапка А. К. Стержневой аппарат для функционального лечения переломов костей голени / А. К. Попсуйшапка // Ортопедия, травматология и протезирование. – 1994. – № 2. – С. 61-64.
38. Порада А.М. Основи фізичної реабілітації / А. М. Порада, О. В. Солодовник, Н. Є. Прокопчук. – К. : Медицина, 2006. – 246 с.
39. Постоянное вытяжение / Н. П. Новаченко, Ф. Е. Эльяшберг. – Киев : Госмедиздат УССР, 1960. – 240 с.
40. Реабілітація хворих з неускладненими травмами опорно-рухового апарату : Методичні рекомендації / Укладачі: В. Д. Шищук, Б. І. Щербак, А. М. Терехов. – Суми : В-во СумДУ, 2014 – 32 с.
41. Рейнберг С. А. Рентгенодиагностика заболеваний костей и суставов / С. А. Рейнберг. – М. : «Медицина», 1959. – 530 с.
42. Рынденко В. Г. Применение стержневых компрессионно-дистракционных аппаратов (СКИД) при множественных переломах и сочетанных повреждениях / В. Г. Рынденко, Г. В. Бэц, Л. Д. Горидова // Ортопедия, травматология и протезирование. – 1990. – № 10. – С. 29-32.
43. Сергеев С. В. Современные методы остеосинтеза костей при острой травме опорно-двигательного аппарата: Учеб. пособие / Сергеев С. В., Загородний Н. В., Абдулхабирова М. А., Гришанин О. Б., Карпович Н. И., Папоян В. С. – М. : РУДН, 2008. – 222 с.
44. Сименач Б. И. Динамічний остеосинтез стрижневими апаратами при оперативному лікуванні деформації колінного суглоба / Б. И. Сименач,

- Б. А. Пустовойт, Е. П. Бабурикина // Ортопедія, травматологія і протезування. – 2000. – № 4. – С. 51.
45. Сименач Б. И. Стержневые аппараты в ортопедии при патологии коленного сустава / Б. И. Сименач, Б. А. Пустовойт, С. А. Нестеренко // Ортопедия, травматология и протезирование. – 1991. – №11. – С. 22-23.
46. Справочник травматолога : справочник врача / Корж Н. А.; под. ред. Коржа Н.А. – 2-е изд., дополн. – К. : ООО «Доктор-Медиа», 2012. – 494 с.
47. Терновий М. К. Місце тотального ендопротезування кульшового суглоба у лікуванні хворих зі свіжими переломами шийки стегнової кістки / М. К. Терновий, А. В. Самохін // Вісн. ортопед., травматол. та протез. – 2001. – №3/30. – С. 13–15.
48. Терновой Н. К. О классификации переломов проксимального сегмента бедренной кости / Н. К. Терновой, А. В. Самохин // Лікарська справа. – 2001. – №2. – С. 17–23.
49. Ткаченко С. С. Внеочаговый остеосинтез компрессионно-дистракционными аппаратами при переломах костей и их осложнениях / С. С. Ткаченко, В. М. Демьянов. – Л. : ВМА им. С. М. Кирова. – 1974. – 69 с.
50. Ткаченко С. С. Компрессионно-дистракционный аппарат одноплоскостного действия / С. С. Ткаченко, В. М. Гайдуков // Ортопедия, травматология и протезирование. – 1986. – №4. – С. 57-58.
51. Травматологія і ортопедія : Навчально-методичні рекомендації тематичного удосконалення для лікарів травматологів-ортопедів з циклу «Амбулаторно-поліклінічна допомога травматологічним хворим». – Донецьк : Донецький національний медичний університет МОЗ України, 2007. – 122 с.
52. Травматологія та ортопедія : [посібник для практичних занять]. – Київ, 1999. – 119 с.
53. Трубников В. Ф. Травматология и ортопедия / В. Ф. Трубников. – К. : Вища школа, 1986. – 591 с.
54. Уотсон-Джонс Р. Переломы костей и повреждения суставов (пер. с англ.) / Р.Уотсон-Джонс. – М. : Медицина, 1972. – 672 с.

55. Чаклин В. Д. Основы оперативной ортопедии и травматологии / В. Д. Чаклин. – М. : Медицина, 1964. – 738 с.
56. Шищук В. Д. Клініко-організаційна схема надання медичної допомоги постраждалим з переломами стегнової кістки / В. Д. Шищук // Клінічна та експериментальна патологія. – Т.Х. – №4 (38). – 2011. – С. 98-101.
57. Шищук В. Д. Медична допомога при надзвичайних ситуаціях : навчальний посібник / В. Д. Шищук, В. А. Сміянов, К. А. Руднікова. – Суми : ТОВ «Видавничо-поліграфічне підприємство «Фабрика друку», 2014. – 144 с.
58. Шищук В. Д. Оптимальний метод лікування переломів нижніх кінцівок у постраждалих з дорожньо-транспортною політравмою / В. Д. Шищук, А. В. Малетин // Український медичний часопис. – №5 (85) IX-X. – 2011. – С. 79-81.
59. Шищук В. Д. Теорія і практика реабілітації хворих з ураженнями м'яких тканин і суглобів нижньої кінцівки на етапі консервативного лікування : навчальний посібник / В. Д. Шищук, Б. І. Щербак, А. В. Шищук. – Суми : ТОВ «ВПП «Фабрика друку», 2014. – 96 с.
60. Юмашев Г. С. Ошибки и осложнения при остеосинтезе / Г. С. Юмашев. – М. : Медицина, 1966. – 126 с.
61. Юмашев Г. С. Травматология и ортопедия / Г. С. Юмашев. – М. : Медицина, 1984. – 576 с.
62. Юмашев Г.С. Травматология и ортопедия : [Справочник] / Г. С. Юмашев. – М. : Медицина, 1990. – 570 с.
63. Cox J. S. Patellofemoral problems in runners / J. S. Cox // Clin. Sport Med. – 1985. – №4.– P. 699-715.
64. Maihafer G. Rehabilitation of total hip replacement and fracture management consideration / J. Echternach (ed.) Physical therapy of the hip. – USA: Churchill Livingstone Inc., 1990. – P. 77-102.
65. Young J. Musculoskeletal disorders of the lower limbs / J. Young, N. Olsen, J. Press // Braddom R. (ed.). Physical medicine and Rehabilitation. – W. B. Saunders Company, 1996. – P. 783-812.

ЗМІСТ

ПЕРЕДМОВА.....	3
РОЗДІЛ 1	
КЛАСИФІКАЦІЇ ПЕРЕЛОМІВ КІСТОК НИЖНЬОЇ КІНЦІВКИ	4
Класифікація переломів стегнової кістки.....	4
Класифікація (АО).....	6
РОЗДІЛ 2	
ДІАГНОСТИКА ПЕРЕЛОМІВ КІСТОК НИЖНЬОЇ КІНЦІВКИ.....	37
РОЗДІЛ 3	
МЕТОДИ ЛІКУВАННЯ ПЕРЕЛОМІВ КІСТОК НИЖНЬОЇ КІНЦІВКИ.....	42
Консервативне лікування.....	42
Оперативне лікування.....	43
РОЗДІЛ 4	
ОСОБЛИВОСТІ ЛІКУВАННЯ РІЗНИХ ВИДІВ ПЕРЕЛОМІВ КІСТОК НИЖНЬОЇ КІНЦІВКИ.....	45
Переломи проксимального епіметафізу стегнової кістки	45
Переломи шийки стегнової кістки	45
Вертлюгові переломи стегнової кістки.....	50
Переломи діафізу стегнової кістки.....	53
Переломи дистального відділу стегнової кістки	55
Переломи надколінка	57
Переломи кісток гомілки.....	60
Переломи виростків великогомілкової кістки	66
Переломи проксимального відділу кісток гомілки	67
Переломи діафізарного відділу кісток гомілки.....	73
Переломи дистального відділу кісток гомілки.....	74
Переломи п'яткової кістки.....	75
Переломи таранної кістки	81

Внутрішньосуглобові переломи.....	86
Перелоμο-вивихи плеснових кісток у заплесно-плесновому суглобі (суглобі Лісфранка).....	90
РОЗДІЛ 5	
РЕАБІЛІТАЦІЯ ПРИ ПЕРЕЛОМАХ КІСТОК НИЖНЬОЇ КІНЦІВКИ.....	93
Процес фізичної реабілітації	94
Програма реабілітації при переломах нижньої кінцівки.....	99
Реабілітація після перелому шийки стегна	99
Реабілітація після переломі діафізу стегнової кістки	102
Реабілітація після переломів гомілковостопного суглоба	103
Реабілітація після переломів кісток гомілки.....	105
Реабілітація при ушкодженні колінного суглоба	107
Реабілітація при переломах виростків стегна і великогомілкової кістки	108
Реабілітація при пошкодженнях менісків колінного суглоба	109
Реабілітація після перелому надколінка	112
Реабілітація після перелому стопи	113
Фізична реабілітація при переломах таранної, п'яткової і плеснових кісток.....	113
Фізична реабілітація при переломах кісток флангів пальців	114
Фізична реабілітація при ушкодженнях Ахіллового сухожилля	116
УНІФІКОВАНИЙ КЛІНІЧНИЙ ПРОТОКОЛ ЕКСТРЕНОЇ МЕДИЧНОЇ ДОПОМОГИ.....	117
СИТУАЦІЙНІ ЗАДАЧІ ТА ТЕСТОВІ ЗАВДАННЯ ДЛЯ САМОКОНТРОЛЮ ЗНАНЬ	126
ПЕРЕЛІК ПИТАНЬ ДЛЯ КІНЦЕВОГО КОНТРОЛЮ ЗНАНЬ ТА УМІНЬ СТУДЕНТІВ	142
СПИСОК РЕКОМЕНДОВАНОЇ ЛІТЕРАТУРИ	144

Навчальне видання

Шищук Володимир Дмитрович

Терехов Андрій Михайлович

Щербак Борис Іванович

Томин Любов Василівна

Шищук Анна Володимирівна

Заліщук Василь Мирославович

**ПЕРЕЛОМИ КІСТОК НИЖНЬОЇ КІНЦІВКИ: КЛАСИФІКАЦІЯ, КЛІНІКА,
ДІАГНОСТИКА, ЛІКУВАННЯ, РЕАБІЛІТАЦІЯ**

Навчальний посібник

Комп'ютерна верстка О. Г. Корнус

Дизайн обкладинки О. П. Сидоренко

Формат 60x84/16. Ум. друк. арк. 8,84.

Наклад 100 пр. Замовлення 130.

Видавець та виготовлювач

Товариство з обмеженою відповідальністю

«Видавничо-поліграфічне підприємство «Фабрика друку»,

40022, м. Суми, вул. Новомістенська, 31/1, тел. (0542) 70-60-15.

Свідоцтво про внесення суб'єктів видавничої справи до державного реєстру видавців,
виготівників і розповсюджувачів видавничої продукції

Серія ДК №4600 від 20.08.2013 р.